

Діабетична остеоартропатія стопи: клініка, діагностика, лікування

Пятковський В.М.¹✉, Харчик В.С.¹, Лазаренко Г.М.¹

Резюме. Діабетична остеоартропатія (ДОА) стопи нині є достатньо частим ускладненням цукрового діабету (ЦД). Викладена клініко-рентгенологічна діагностика ДОА, класифікації стадійності та локалізації ураження, принципи консервативного та хірургічного лікування.

Ключові слова: цукровий діабет, стопа, діабетична остеоартропатія.

Остеоартропатія – неінфекційне руйнування кістки та суглобових кінців, яке проявляється остеолізом, гетеротопічною осифікацією парартикулярних тканин, множинними переломами з утворенням вільних кістково-хрящових фрагментів, збільшенням об'єму та деформацією ураженого суглоба при відсутності больової симптоматики та клінічно значущого обмеження рухів. У пацієнтів із цукровим діабетом (ЦД) найчастішою локалізацією остеоартропатії є стопа та гомілковостопний суглоб; у класифікаціях їх об'єднують у єдину нозологію – діабетичну остеоартропатію (ДОА) стопи [1, 2]. Основним етіологічним чинником ДОА є соматична та автономна нейропатія, властива хворим на ЦД, і в цьому аспекті ДОА не відрізняється від інших неврогенних артропатій.

Ще кілька десятиліть тому нейрогенна остеоартропатія у хворих на цукровий діабет зустрічалася у 0,1 % випадків, однак нині вона з клінічної казуїстики перетворилася на найчастішу серед усіх нейрогенних артропатій. Серед хворих на діабет ДОА реєструють у 13–16% випадків [3].

Дебют та перебіг ДОА стопи стають причиною діагностичних помилок через збільшення об'єму ураженого суглоба, локальну гіперемію та гіпертермію. Такий стан розцінюють як хірургічну інфекцію, і відповідні маніпуляції (пункція, розтин та дренивання) спричиняють інфікування ділянки артропатії, що робить прогноз щодо збереження кінцівки несприятливим. Перебіг патологічного процесу за відсутності адекватного лікування призводить до деформування стопи та виникнення трофічних виразок у місцях кісткових виступів, причому у хворих із нейропатією наявність деформації стопи збільшує ризик виникнення виразки у 36 разів [4].

ДОА розпочинається з набряку та гіперемії, зазвичай після травми стопи або гомілковостопного суглоба. Травма переважно незначна, і часто пацієнт навіть не звертає на неї уваги. Від моменту травми до початку остеоартропатичного процесу може минути кілька місяців. Класична клінічна картина включає набряк та гіперемію в ділянці ураженого суглоба, локальну гіпертермію, що виникають на фоні дистальної полінейропатії та збереженої пульсації периферичних артерій. На момент першого огляду можуть бути деформації стопи та/або виразки в місцях кісткових виступів. ДОА не має переважання за типом ЦД, віком чи статтю пацієнтів. До групи ризику ДОА стопи відносяться пацієнти з анамнезом ЦД понад 10 років, неконтрольованою глікемією, нейропатією, травмою стопи, нефропатією. Диференційну діагностику проводять із тромбозом глибоких вен гомілки, хірургічною інфекцією, подагричним та бактеріальним артритом.

Обстеження пацієнта з ДОА стопи. Проводять повне ортопедичне обстеження, яке завершують дослідженням стопи. Збільшення склепіння з кігтеподібними пальцями, що утворилися після початку захворювання на ЦД, свідчать про наявність моторної нейропатії. Сплющення склепіння може вказувати на початок остеоартропатії; таких хворих піддають поглибленому рентгенологічному обстеженню.

Досліджують чутливість: тактильну, температурну, вібраційну (градуирований камертон із візуальним контролем). Досліджують рефлекси: колінний, ахіллів. Соматична нейропатія проявляється тремором, гіпотрофією дистальної мускулатури кистей та стоп, погіршенням тактильної, температурної та вібраційної чутливості, зниженням сухожильних рефлексів. Автономна нейропатія проявляється загальним порушенням трофіки (випадіння волосся та зубів) та локальними змінами

✉ Пятковський В.М., piatk1981@gmail.com

¹ДУ «Інститут травматології та ортопедії НАМН України», Україна, Київ

(відсутність постуральної вазоконстрикції, трофічні зміни нігтів, порушення потовиділення). У випадках синдрому полінейропатії з сумнівним діабетичним генезом додатково проводять електронейрографічне обстеження.

При підозрі на ЦД проводять глюкозотолерантний тест, досліджують вміст глюкози в добовій сечі. При вперше встановленому ЦД, або якщо хворий не вживає інсуліну, або за іншими показаннями, досліджують глюкозний профіль.

Рентгенологічне обстеження полягає в оглядовій рентгенографії стопи у двох стандартних проєкціях; наявність девіацій або зміна об'єму є показаннями до навантажувальних та функціональних рентгенограм.

Ультразвукове дослідження судин проводять за стандартною схемою при наявності показань.

Клінічне дослідження включає: тест Brodsky, вимірювання температури тіла, локальної температури на симетричних ділянках над ураженим та контрлатеральними суглобами, дослідження вібраційної чутливості на обох нижніх кінцівках.

Тест Brodsky. Підняття кінцівки вище рівня серця усуває гіперемію та зменшує набряк у ділянці ураженого суглоба; гіперемія зникає через 10–15 хвилин, набряк зменшується трохи повільніше. Тест є патогномонічним для неврогенної артропатії за відсутності інфікування, і завжди негативний при бактеріальних артритих.

Вимірювання температури проводять вранці після прокидання хворого, але до вставання з ліжка. Температуру тіла вимірюють ртутним термометром у пахвовій ділянці, локальну шкірну температуру в симетричних ділянках над ураженим та контрлатеральними суглобами – електронним термометром.

Вібраційну чутливість досліджують за допомогою градуйованого камертону Rydel–Syfel (128 Гц). На обох браншах камертону розміщені клиноподібні шкали з поділками від 1 до 8. Збудження камертону створює оптичну ілюзію і подвоює зображення шкал, із зниженням амплітуди роздвоєння поволі зникає. При закритих очах пацієнт інформує лікаря, коли він перестає відчувати вібрацію. В цей момент відмічають показання шкали, дослідження повторюють мінімум тричі, показання усереднюють. У нормі показник повинен бути вище 6; якщо показник не перевищує 5, це підтверджує наявність сенсорної нейропатії. Для дослідження використовують точки: нігтьову фалангу 1-го пальця стопи, дорсальну поверхню 1-го променя стопи, медіальну кісточку, латеральну кісточку, середину великогомілкової кістки.

За сукупністю об'єктивних ознак та параклінічних даних встановлюють діагноз синдрому діабетич-

ної стопи та визначають форму ураження (нейропатична, ішемічна, змішана). ДОО стопи характерна для нейропатичної форми, менш властива змішаній формі та ніколи не зустрічається при ішемічній.

Серед лабораторних показників вивчають кількість лейкоцитів, ШОЕ, С-реактивний білок, фібриноген В, вміст Са та Р у сироватці крові та добовій сечі, лужну фосфатазу крові.

Клініко-лабораторні критерії ДОО при відсутності інфікування зони ураження мають різну діагностичну цінність і поділяються на обов'язкові (зустрічаються у 100 % випадків), вірогідні (зустрічаються у більшості випадків), додаткові (зустрічаються менше ніж у 50 %).

Обов'язкові ознаки: зниження вібраційної чутливості на обох нижніх кінцівках, локальна гіперемія (позитивний тест Brodsky), локальна гіпертермія, відсутність лейкоцитозу, гіперкальцемія.

Вірогідні: незначне підвищення рівня С-реактивного білка у сироватці крові.

Додаткові: наявність фібриногену В та незначне прискорення ШОЕ.

Клініко-рентгенологічна діагностика ДОО стопи

Рентгенологічна картина ДОО базується на двох рентгенологічних симптомах – остеолізі та гетеротопічній осифікації. **Остеоліз** – це повне розсмоктування кістки без заміщення її будь-якою патологічною тканиною (на відміну від деструкції) або, вірніше, з утворенням на місці зниклої кістки фіброзної рубцевої сполучної тканини [5]. **Гетеротопічна осифікація** – патологічний процес, що гістологічно та рентгенологічно характеризується формуванням кістки (остеоіндукція) в м'яких тканинах, які в нормі не мають остеогенних властивостей [6].

Динаміку перебігу ДОО визначають за класифікацією Eichenholz S.N. у модифікації Shibata [2]. За цією класифікацією виділяють такі стадії:

0 – дорентгенологічна стадія: проявляється набряком, гіперемією, гіпертермією (запропонована Shibata у 1990 р.);

I – стадія розвитку: окрім вищезазначених симптомів, проявляється змінами на рентгенограмі у вигляді переломів, вивихів суглобів стопи;

II – стадія зрощення: проявляється зменшенням гіпертермії, гіперемії та набряку, абсорбуванням малих кісткових фрагментів та консолидацією великих;

III – стадія ремоделивання: характеризується зрощенням фрагментів, згладженням кісткових виступів, остеосклерозом.

0 стадія. Без видимої причини виникає дифузний набряк у ділянці ураженого суглоба,

гіперемія та локальна гіпертермія. Ці явища зазвичай не супроводжуються больовим синдромом. Об'єктивно: ознаки соматичної нейропатії за дистальним типом, позитивний тест Brodsky, локальна гіпертермія ($35,3 \pm 0,1$ °C для ураженої та $32,5 \pm 0,2$ °C для неураженої контрлатеральної ділянки), підвищення рівня Ca в крові (в середньому $3,19 \pm 0,08$ ммоль/л). Рентгенологічні ознаки обмежуються невираженим локальним остеопорозом, ледь помітним ущільненням м'яких тканин навколо ураженого суглоба, гетеротопічною осифікацією капсули (рис. 1).

I стадія. До описаних симптомів додаються остеоліз та гетеротопічна осифікація, котрі перебігають паралельно. Ділянки остеолізу мають стійку тенденцію до збільшення, зливаються в обширні поля, спричиняючи зникнення трабекулярної структури спонгіози. На цьому фоні виникають множинні переломи субхондральної кістки з утворенням

вільних кісткових фрагментів. Суглобові поверхні втрачають свою форму, в суглобах настають зміщення та вивихи. Гетеротопічна осифікація проявляється формуванням кісткових ділянок у капсулі ураженого суглоба на фоні гомогенного посилення щільності параартикулярних тканин (рис. 2).

II стадія. Поступово зменшуються ознаки гострого періоду: зникають набряк та гіперемія, однак суглоб залишається дефігурованим; локальна шкірна температура нормалізується і не відрізняється від температури аналогічної ділянки на протилежній кінцівці; нормалізується також рівень Ca в сироватці крові. Рентгенологічно виявляють зменшення щільності параартикулярних тканин, ділянки гетеротопічної осифікації в капсулі ущільнюються і набувають чітких контурів. Резорбція кісткових фрагментів припиняється, вони починають ущільнюватися і місцями приростати до нефрагментованих суглобових кінців (рис. 3).

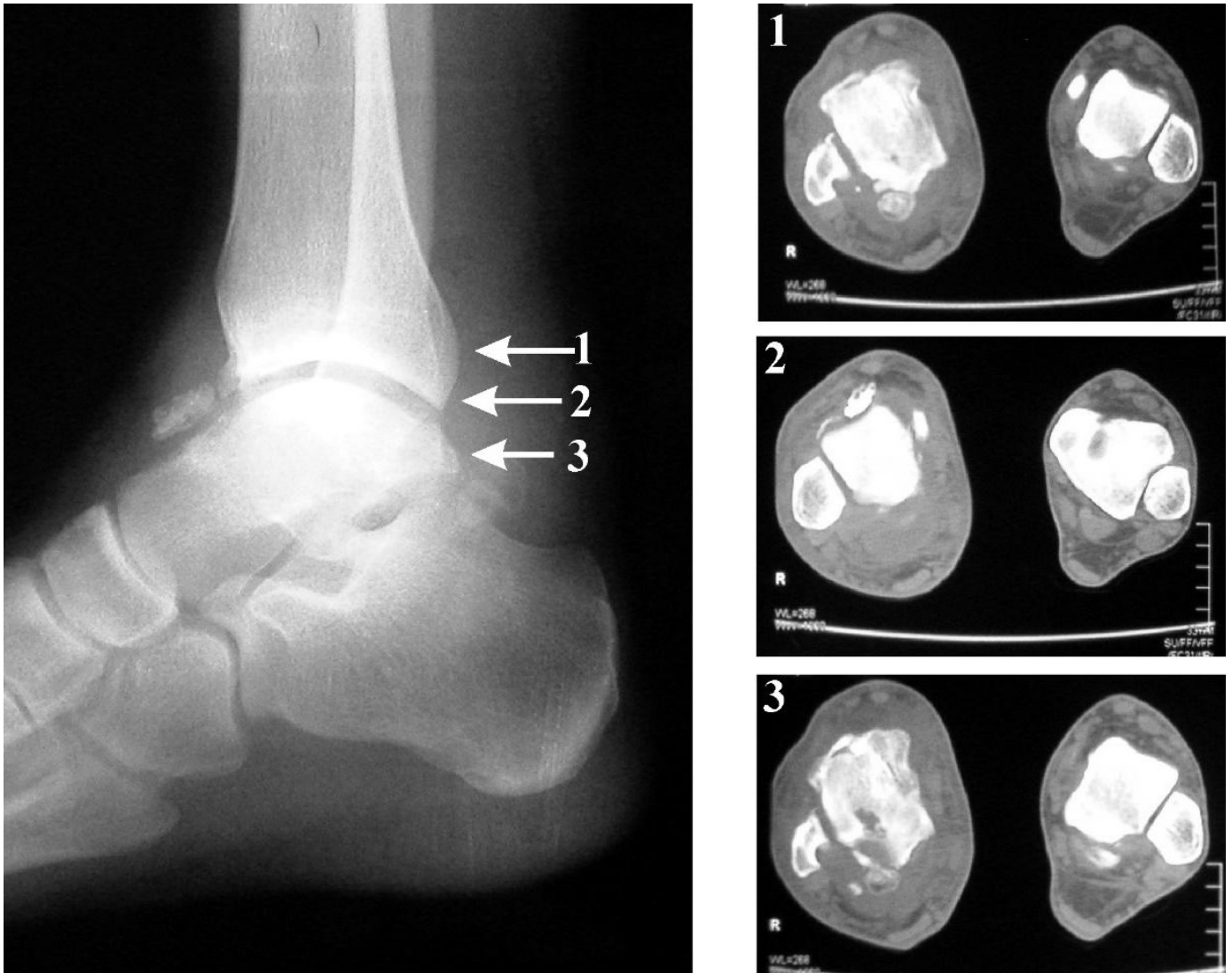

Рис. 1. ДОО гомілковостопного суглоба, 0 стадія. На рентгенограмі: набряк тканин в ділянці суглоба, осифікація капсули по передній поверхні; справа – комп'ютерні томограми з відповідних рівнів, порівняння із неураженою контрлатеральною стороною.

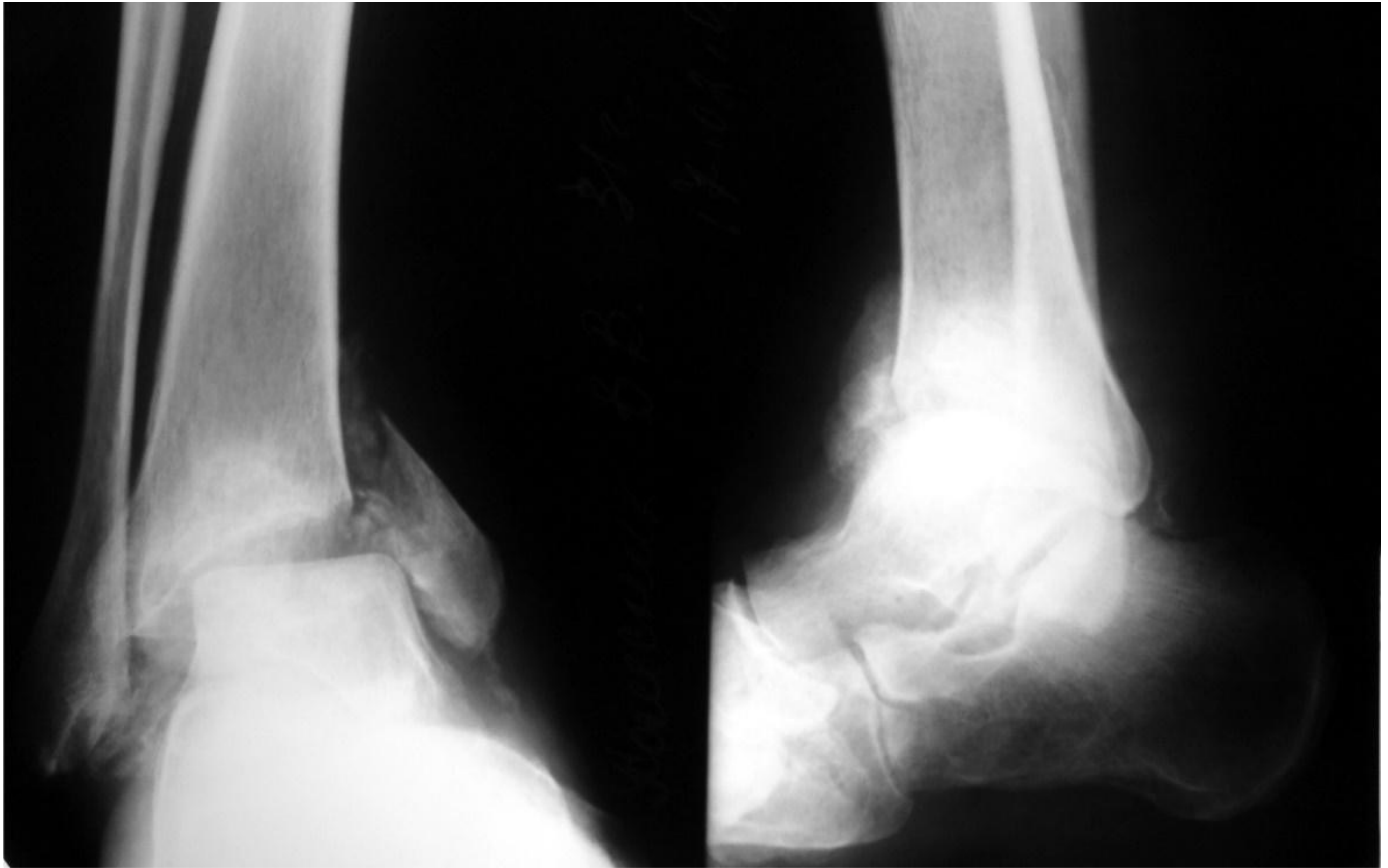


Рис. 2. ДОО гомілковостопного суглоба, I стадія: остеоліз та фрагментація дистального епіметафізу великогомілкової кістки, набряк тканин та ущільнення капсули, посилення гетеротопічної осифікації, варусна

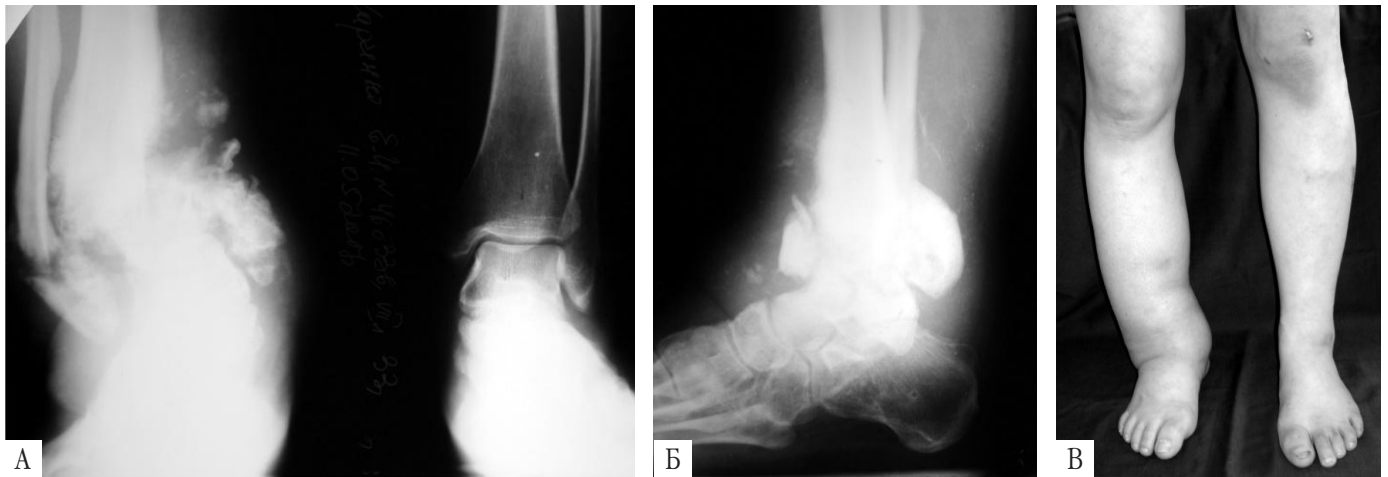


Рис. 3. Локалізацію артропатичного процесу визначають за класифікацією Sanders L.J. та Frykberg R.G. [1].

III стадія. Рентгенологічно параартикулярні тканини набувають нормальної прозорості, зрощені конгломерати кісткових фрагментів ущільнюються, ділянки неструктурованої кістки набувають щільності компактної, проте відновлення трабекулярності так і не стається. Залежно від локалізації ураження формуються типові деформації: на рівні заплесно-плеснового суглоба – плоска стопа з відведенням плесна; човноподібно-клиноподібно-

ного та таранно-човноподібного – стопа-качалка; гомілковостопного – варусна стопа (рис. 4).

Локалізацію артропатичного процесу визначають за класифікацією Sanders L.J. та Frykberg R.G. [1].

Лікування ДОО стопи

У практичному відношенні деталізація стадійності нічого не дає, доречно перебіг ДОО розді-

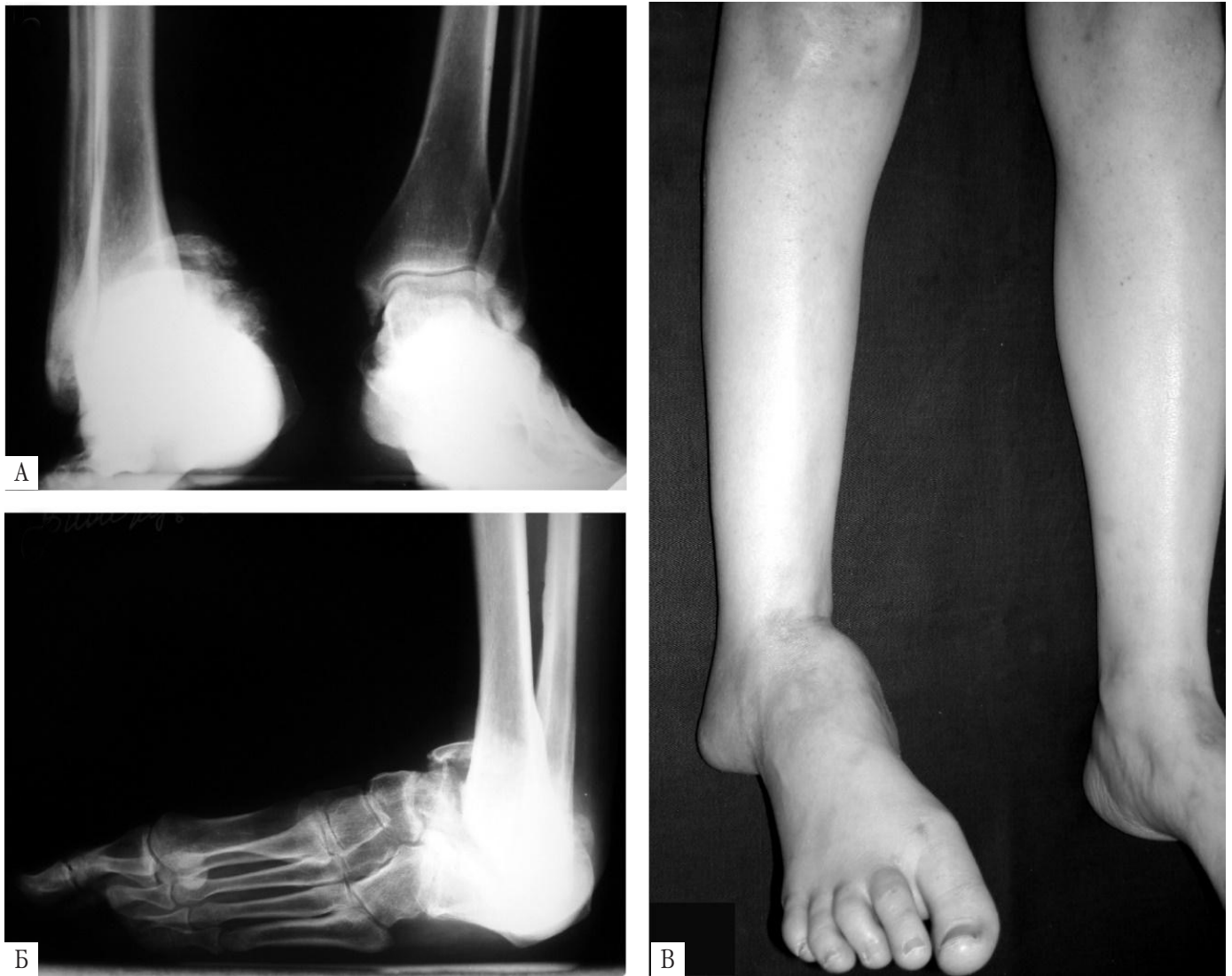

Рис. 4. ДОО гомілковостопного суглоба, III стадія: а та б – навантажувальні рентгенограми, нормалізація щільності параартикулярних тканин, ущільнення та компактизація вільних фрагментів, фіксована варусна деформація стопи; в – вигляд ураженої кінцівки.

ляти на гострий (0–II стадії) та хронічний (III стадія) періоди. Це дозволяє сформулювати принципи лікування.

Лікування в гострому періоді. Лікування в 0–II стадіях завжди розпочинають із повного розвантаження ураженої кінцівки. За вираженістю гіперемії та локальної гіпертермії рекомендують ліжковий режим протягом 1–2 тижнів; для пересування дозволяють короточасне користування візком. Згодом розвантаження здійснюють за допомогою милиць. З метою запобігання деформацій стопу знерухомлюють гіпсовою або пластикою шиною від кінчиків пальців до проксимальної третини гомілки. Щотижня пацієнт проходить огляд та гігієнічну обробку шкіри (миття теплою мильною водою, висушування м'яким бавовняним рушником, обробка проміжків протимікробними та протигрибковими засобами, обрізання нігтів).

Тривалість повного розвантаження визначають індивідуально, орієнтуючись на клініко-рентгенологічну та лабораторну динаміку. Середні строки повного розвантаження становлять 4–6 місяців (від 2 місяців до 1 року). Хронізація процесу є показанням до початку навантаження.

- Антирезорбенти. Показанням до призначення антирезорбентів є активний процес остеолізу (0–I стадії) та гіперкальцемія. Застосовують бісфосфонати та кальцитонін. Перед початком лікування досліджують вміст Ca, P, Mg та креатиніну в сироватці крові, Ca та P у добовій сечі. Проводять гідратацію. Тривалість лікування визначають за клініко-рентгенологічними та лабораторними показниками хронізації процесу.

Існують бісфосфонати для парентерального (препарати золедронової кислоти) та перорального (препарати ризендронової кислоти)

**Класифікація остеоартропатії стопи за
Sanders L.J. та Frykberg R.G., 1993**

Тип	Локалізація	Частота, %	Клініко-рентгенологічні ознаки
I	Передній відділ стопи	35	Атрофічна деструкція, резорбція плеснових кісток та діафізів фаланг; остеоліз, сублюксація у ПлФС, плантарні виразки.
II	Заплесно-плесновий суглоб	30	Сублюксація плеснових кісток, стопа-качалка, плантарні виразки, хронічна нестабільність.
III	Таранно-човноподібний, п'ятково-кубоподібний, човноподібно-клиноподібний суглоби	25	Остеоліз, стопа-качалка, часте поєднання із II типом ураження.
IV	Гомілковостопний суглоб	9	Виражена деструкція суглобових кінців, тяжка деформація та нестабільність, високий ризик високої АНК.
V	П'яткова кістка	1	Відсутність суглобових уражень, патологічний перелом п'яткової кістки.

Примітки: ПлФС – плеснофаланговий суглоб
АНК – ампутація нижньої кінцівки

застосування. Протипоказаннями є гіперчутливість до бісфосфонатів, вагітність, лактація, ниркова недостатність. Ін'єкційні форми готують ex tempore, розчинюючи вміст флакону (4 або 5 мг) у 100 мл фізіологічного розчину. Вводять внутрішньовенно не швидше ніж за 15 хвилин. Можливі побічні реакції у вигляді лихоманки та грипоподібного стану (озноб, погане самопочуття), болю в місці введення, міалгій. Для призупинення остеолізу достатньо однієї інфузії.

Таблетовані препарати ризендронові кислоти (ризендронат натрію) містять рекомендовану дозу 35 мг (1 таблетка), частота прийому – один раз на тиждень. Тривалість лікування, додаткове застосування препаратів кальцію та вітаміну Д3 визначає лікар.

Серед препаратів кальцитоніну найбільш ефективним є кальцитонін лосося, який застосовують ін'єкційно або у вигляді назального спрею. Препарат вводять в/венно крапельно, в/м'язово, підшкірно або інтраназально в дозі 100–200 МО раз на добу. Кількість ін'єкцій або інтраназальних зрошень визначають індивідуально. Побічні ефекти та протипоказання ідентичні таким, як при застосуванні бісфосфонатів.

- Препарати вітаміну D та кальцій. Призначають у різних комбінаціях, після нормалізації рівня Са в сироватці крові. Оптимальними є комбіновані препарати, що містять кальцій та вітамін Д3. Лікування проводять під контролем кліренсу Са та Р у крові та сечі кожні 4 тижні. Протипоказання: гіперкальцемія, гіперкальциурія, сечокам'яна хвороба, гіперчутливість до компонентів, ниркова недостатність.

Лікування в хронічному періоді. Метою лікування є профілактика виразкоутворення, корекція некомпенсованих деформацій та неста-

більності. Структуру деформацій та вираженість нестабільності вивчають за навантажувальними та стрес-рентгенограмами, залучаючи за необхідності інші інструментальні методики. Компенсовані деформації підлягають індивідуальному ортотичному забезпеченню (устілки та взуття спеціального призначення).

Індивідуальне ортотичне забезпечення. Конструктивні особливості устілки у хворих на ДАО повинні відповідати таким вимогам: м'який матеріал підвищеної еластичності; створення оптимальних кутових співвідношень між заднім та переднім відділами стопи у всі фази кроку; повна пасивна підтримка склепіння. Такі устілки виготовляють із спеціального матеріалу підвищеної еластичності (Plastazote) з додаванням поглиблень під мозолі та виразки. В основі техніки виготовлення устілки лежить методика, що забезпечує правильне анатомічне положення заднього відділу стопи (ЗВС); відповідно до корегованого положення заднього відділу встановлюють передній відділ стопи. Наслідком цього є більш рівномірний розподіл навантаження по плантарній поверхні стопи та зменшення роботи м'язів гомілки для стабілізації стопи у фронтальній площині. Устілки міняють кожні 6 місяців.

Застосовують взуття спеціального призначення, яке відрізняється від масового м'яким верхом, відсутністю внутрішніх швів, можливістю зміни повноти протягом дня, та конструктивними особливостями підшви (рис. 5). Для профілактики прогресування деформацій рекомендують ортопедичне взуття з жорсткими берцями та зниженою гнучкістю підшви.

Хірургічне лікування. Некомпенсовані деформації підлягають хірургічному лікуванню; спектр

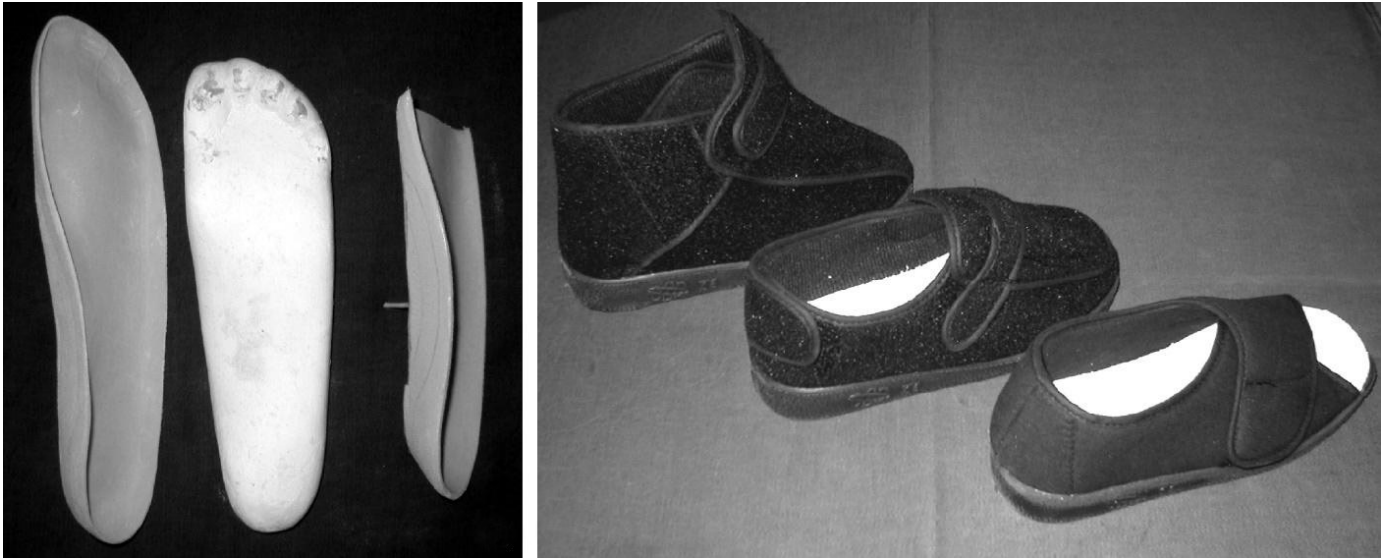

Рис. 5. Гіпсовий позитив стопи та зразки індивідуальних ортопедичних устілок (а); взуття спеціального призначення (б).

втручань: екзостозектомія, корегувальні резекції та артродези, ампутації нижньої кінцівки.

- Екзостозектомія. Виступаючі ділянки скелета стопи, що при навантаженні можуть спричинити утворення виразки, повинні бути видалені.

- Корегувальні резекції та артродези проводять на рівні відповідних суглобів з метою оптимізації положення стопи при навантаженні. Переважна локалізація – суглоби перитаранної зони. Основною проблемою є значний дефіцит кісткової речовини таранної кістки, іноді аж до повного її зникнення. Це спричиняє характерну варусну деформацію стопи, з вистоянням верхівки латеральної кісточки під шкірою (рис. 4). Через це при виконанні артродезів ЗВС у хворих з ДОО обов'язковою є резекція дистального кінця мало-гомілкової кістки. За відсутності інфікування ділянки артропатії найкращим засобом фіксації є ретроградний інтрамедулярний стержень [7].

Методика корегувальної резекції суглобів ЗВС. Роблять латеральний поздовжній доступ від верхівки латеральної кісточки на 4–5 см проксимальніше,; малогомілкову кістку виділяють підокістно. Осцилюючою пилкою пересікають малогомілкову кістку на 2–3 см проксимальніше суглобової поверхні великогомілкової кістки і видаляють весь дистальний кінець, відкриваючи при цьому го-мілковостопний суглоб. Проводять дебридмент суглоба, під час якого видаляють гіпертрофовану синовіальну оболонку, потовщену капсулу з ділянками осифікації, зруйновані суглобові поверхні та вільні кістково-хрящові фрагменти.

Стан таранної кістки є визначальним для подальшої хірургічної тактики. Її мінімальне руйнування та збережене кровопостачання дозволяють провести

резекційний артродез го-мілковостопного суглоба. Значний дефіцит кісткової речовини таранної кістки та/або відсутність кровопостачання обумовлюють необхідність великогомілково-п'яткового артродезу. При цьому залишки таранної кістки необхідно видалити. Встановлюють ЗВС у нейтральне положення, проводять внутрішню фіксацію. Варіанти остеосинтезу представлені на рис. 6.

За відсутності ускладнень навантаження розпочинають через 8–10 тижнів після операції, причому наявність стержня достатньо надійно попереджає рецидив деформації навіть при відсутності кісткового зрощення. Застосування інших методик остеосинтезу вимагає додаткової фіксації гіпсовою пов'язкою або ортезом до настання консолидації.

Ускладнення. У переважній більшості ускладнення пов'язані з недотриманням пацієнтами режиму розвантаження оперованої кінцівки,; вони представлені міграцією фіксаторів та інфекцією через перфорацію шкіри фіксаторами. Причинами порушення режиму розвантаження оперованої кінцівки є моторно-сенсорна нейропатія та незадовільний фізичний стан пацієнтів, хворих на ЦД. У зв'язку з цим необхідно до операції встановити можливість розвантаження кінцівки, яку планують оперувати: – пацієнту дають завдання протягом тижня потренуватися в користванні милицями або ходунками. Якщо повноцінне розвантаження кінцівки неможливе, від операції краще утриматися і розглянути інші варіанти лікування. У певних випадках розвантаження оперованої кінцівки може бути проведене за допомогою милиці під коліно, але користування цим ортопедичним засобом також потребує тренування та адаптації.

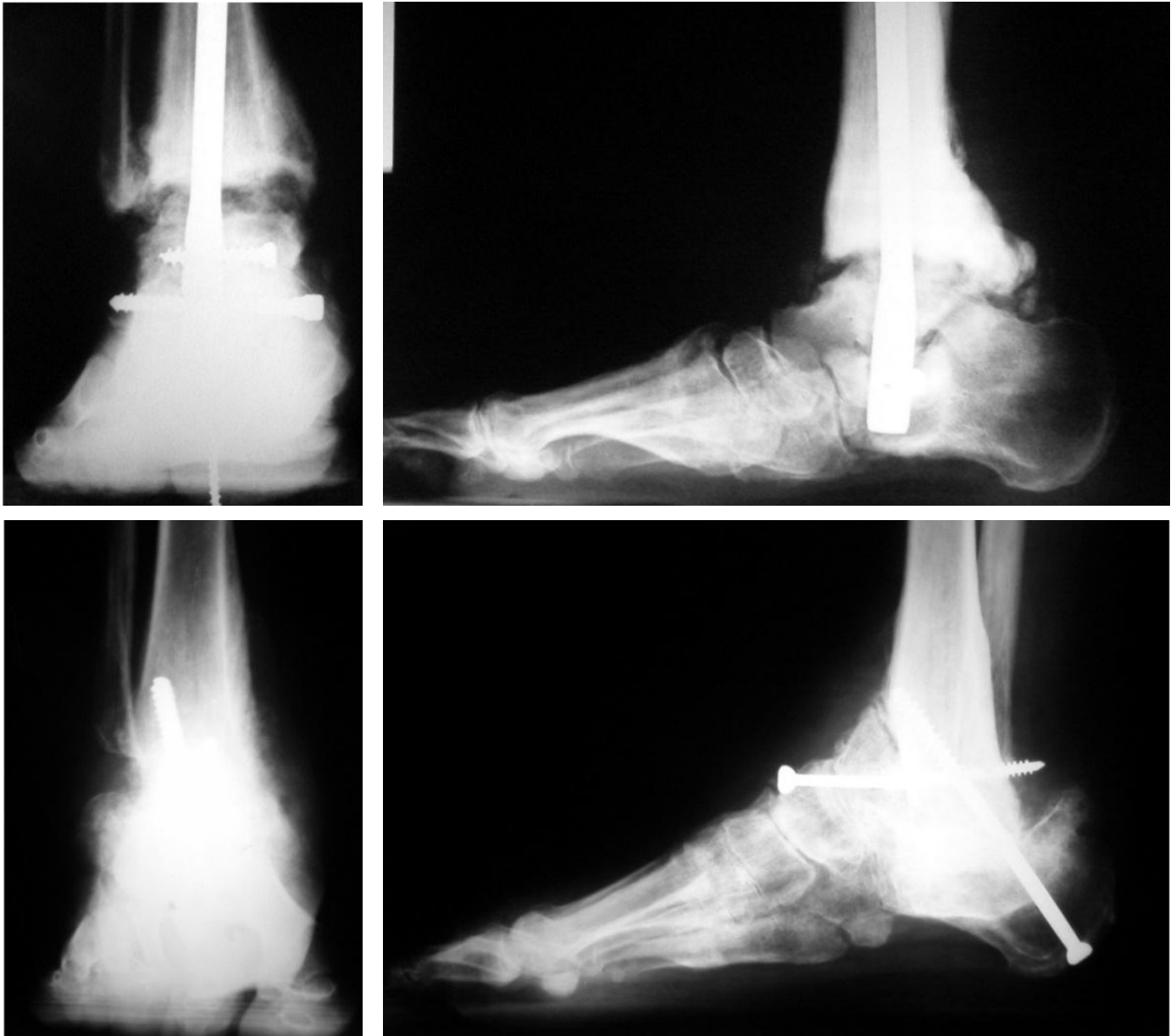


Рис. 6. Варіанти остеосинтезу при реконструкції заднього відділу стопи у хворих на ДОА: а – при збереженні таранної кістки; б – при відсутності або видаленні таранної кістки.

Ампутації є невід'ємною складовою лікування пацієнтів із ДОА стопи; частіше їх виконують у випадках незворотних ускладнень, рідше – як первинну операцію за відсутності перспектив до реконструктивного лікування. Рівень та методику ампутації обирають залежно від конкретної ситуації.

Результати. Згідно з сучасними даними, рівень зрощення досягає 80%; серйозні ускладнення, що закінчуються ампутацією, коливаються в межах 8–9% [8, 9].

Заключення. Перебіг діабетичної остеоартропатії за відсутності лікування закінчується утворенням деформацій стопи, котрі самі по собі або у поєднанні з нестабільністю унеможливають одноопорне навантаження, виступають фактором ризику утворення трофічних виразок та

гнійно-некротичних ускладнень. Вчасне встановлення правильного діагнозу сприяє застосуванню патогенетично обґрунтованого лікування, котре дозволяє зупинити процес остеолізу та попередити інфікування ділянки артропатії. Переваги консервативного лікування (неінвазивність та бюджетність) не можуть попередити прогресування деформації, нестабільності та виразкоутворення. Натомість реконструкція деформованої та нестабільної стопи в хронічному періоді діабетичної остеоартропатії дає перспективу для досягнення опороздатності нижньої кінцівки, хоча й переобтяжена різноманітними ускладненнями, частка яких досягає 40%.

Конфлікт інтересів. Автори декларують відсутність конфлікту інтересів.

References

1. Sanders L.J., Frykberg R.G. Charcot foot // Levin M.E., O'Neal L.W., Bowker J.H. The Diabetic Foot. – 5-th edition. – Mosby Year Book, 1993. – Ch. 7. – P. 149-180.
2. Armstrong DG, Peters EJG. Charcot's arthropathy of the foot. J Am Podiatr Med Assoc. 2002;92(7):390-4. Doi: 10.7547/87507315-92-7-390.
3. Slater RA, Ramot Y, Buchs A, Rapoport MJ. The diabetic Charcot foot. Israel Med Assoc J. 2004;6(5):280-3. PMID: 15151367
4. Armstrong DG, Lavery LA, Harkless LB. Who is at risk for diabetic foot ulceration? Clin Podiatr Med Surg. 1998;15(1):11-19. PMID: 9463765
5. Лагунова ИГ. Рентгеновская семиотика заболеваний скелета. – М.: Медицина, 1966:91.
Lagunova IG. Radiological semiotics of skeletal diseases. М.:Moscow, 1966:91. [in Russian].
6. Корж НА, Дедух НВ. Гетеротопическая оссификация (взгляд на проблему). Ортопедия, травматология и протезирование. 2004;4:89-93.
Korzh NA, Dedukh NV. Heterotopic ossification (view of the problem). Orthopedics, Traumatology and Prosthetics. 2004;4:89-93. [in Russian].
7. Yammine K, Assi C. Intramedullary nail versus external fixator for ankle arthrodesis in Charcot neuroarthropathy: A meta-analysis of comparative studies. J Orthop Surg (Hong Kong). 2019;27(2):2309499019836012. doi: 10.1177/2309499019836012.
8. Cardoso DV, Veljkovic A. General considerations about foot and ankle arthrodesis. Any way to improve our results? Foot Ankle Clin. 2022;27(4):701-722. doi: 10.1016/j.fcl.2022.08.007.
9. Chinnaswamy K, AlSaggaf AM, Khimbele E, Kafagi A-H, Nath U, Mooteeram J, Pillai A. Outcomes of internal, external, and hybrid fixation in hindfoot charcot neuroarthropathy: a descriptive systematic review and single-arm meta-analysis of observational studies. Foot Ankle Int. 2026;47(3):359-369. doi: 10.1177/10711007251405229.

Diabetic Foot Osteoarthropathy: Clinical Features, Diagnosis, and Treatment

Piatkovskiyi V.M.¹✉, Kharchyk V.S.¹, Lazarenko H.M.¹

¹SI «Institute of Traumatology and Orthopedics of NAMS of Ukraine», Kyiv, Ukraine

Summary. Diabetic osteoarthropathy (DOA) of the foot is currently a relatively common complication of diabetes mellitus. The article outlines the clinical and radiological diagnosis of DOA, classifications of disease stages and lesion localization, and principles of conservative and surgical treatment.

Key words: diabetes mellitus; foot; diabetic osteoarthropathy.