

Динаміка імунологічних показників у хворих із посттравматичним остеомієлітом та трофічними розладами тканин гомілки

Дехтяренко Н.О., Грицай М.П., Цокало В.М.

ДУ "Інститут травматології та ортопедії НАМН України", м. Київ

Резюме. Робота присвячена дослідженням імунного статусу хворих із посттравматичним остеомієлітом та трофічними розладами тканин гомілки. **Мета роботи.** Оцінити стан імунної системи у хворих з остеомієлітом гомілки та дистрофічними процесами в тканинах, дослідити динаміку імунологічних показників після оперативних втручань (санувальних та реконструктивно-відновлювальних). **Матеріали і методи.** Проведено дослідження стану імунної системи 52 хворих із посттравматичним остеомієлітом та трофічними розладами тканин гомілки. Використовувалися клінічні, імунологічні та статистичні методи дослідження. **Результати.** Виявлено зміни в системі імунного захисту та перебігу трофічних процесів у тканинах (кістках, шкірі, м'язах) ураженої кінцівки. Так, встановлено наявність змін імунного статусу: зменшення кількості Т-лімфоцитів, Т-хелперів, цитотоксичних Т-лімфоцитів, а також зміни в гуморальній ланці імунної системи – зниження рівня імуноглобулінів М та G та підвищення рівня циркулюючих імунних комплексів. **Висновки.** Зміни системного імунітету та місцеві трофічні розлади, що виявлені у хворих, взаємно обтяжують перебіг патологічного процесу та ускладнюють його ліквідацію.

Ключові слова: остеомієліт гомілки; трофічні розлади; стан імунної системи.

Вступ

Наразі профілактика та лікування хворих із посттравматичним остеомієлітом (ПТО) залишається однією з актуальних проблем травматології та ортопедії. Удосконалення техніки оперативних втручань, впровадження більш ефективних анти- та асептичних засобів та заходів знизили відсоток післяопераційних інфекційних локальних ускладнень, проте не дали змоги повністю розв'язати цю проблему [1, 2].

Сучасна стратегія і тактика лікування таких хворих передбачає хірургічну санацію вогнища гнійного запалення та антибіотикотерапію препаратами бактерицидної дії відповідно до чутливості мікроорганізмів [3, 4, 5, 6]. Відомо, що сама травма, компоненти хірургічного втручання (анестезія з її арсеналом фармакологічних препаратів, операційна рана, стрес, крововтрата) та антибактеріальна терапія призводять до зниження імунологічного захисту організму [7, 8]. Персистенція збудника, некроз тканин у вогнищі запалення та обумовлена цим інтоксикація підвищують навантаження на імунну систему і викликають порушення її функціонування. Це призводить до розвитку вторинної імунної недостатності, що своєю чергою впливає на перебіг хірургічної інфекції та патологічного процесу в зоні ураження [9, 10].

Не менший вплив на характер перебігу та процеси репарації у хворих на ПТО має трофічний стан тканин ураженої кінцівки. Цей аспект проблеми мало висвітлений у світовій літературі, але має суттєве значення як для перебігу інфекційного процесу, так і для досягнення результатів його лікування [11, 12].

Мета роботи – оцінити стан імунної системи у хворих із посттравматичним остеомієлітом та трофічними розладами (ТР) у тканинах кінцівки, проаналізувати динаміку показників у результаті проведених санувальних та реконструктивно-відновлювальних оперативних втручань, дослідити зв'язок між станом імунної системи та ступенем вираженості трофічних розладів в ураженому сегменті кінцівки.

Матеріали і методи

Нами були обстежені 52 пацієнта з посттравматичним остеомієлітом кісток гомілки з трофічними порушеннями тканин ураженої кінцівки, серед них – 41 чоловік та 11 жінок. Вік пацієнтів був у межах 18-68 років: від 18 до 30 років – 13, 31-40 років – 11, 41-50 років – 8, 51-60 років – 13, старше 60 років – 7.

Окрім загальноклінічних та локальних ознак, 38 хворих мали ще й нориці, а 7 – кістково-гнійні рани.

На момент першого обстеження у 16 хворих були консолидовані переломи, у 22 – такі, що консолидуються, у 10 хворих було виявлено хибні суглоби, у 2 відмічалась сповільнена консолидація, у 5 – кісткові дефекти (внутрішньокісткові, сегментарні). Тривалість захворювання від 1 до 2 міс. була у 4 хворих, 2-4 міс. – у 19, 4-6 міс. – у 10, 6-12 міс. – в 11, 12-24 міс. – у 7, понад 24 міс. – в 1 пацієнта.

Для визначення ступеня трофічних порушень було проведено аналіз результатів клінічного, рентгенологічного, лабораторного та інструментального дослідження пацієнтів. Залежно від вираженості трофічних розладів виділяли високий, середній та легкий ступінь у кістках, м'язах та шкірі ураженої кінцівки відповідно до згрупованих ознак [11, 12].

Трофічні розлади окремо у кістках, м'язах та шкірі ураженої кінцівки оцінювали за комплексом ознак, як наведено в публікаціях [11, 12]. Залежно від їх вираженості виділяли високий, середній та легкий ступінь.

У клініці проводилось одно- або двоетапне хірургічне лікування: перше втручання – з метою санації з проведенням радикальної некректомії (дебідменту), за необхідності друге втручання – реконструктивно-відновне або кістково-пластичне, спрямоване на відновлення цілісності кістки.

У периферичній крові вивчали вміст лімфоцитів та їх субпопуляцій за кластерами диференціювання з моноклональними антитілами: Т-лімфоцитів, Т-хелперів, Т-супресорів: відповідно CD3⁺, CD4⁺, CD8⁺клітин. Вміст імуноглобулінів класів А, М та G визначали методом простої радіальної імунодифузії в агарі. Рівень циркулюючих імуних комплексів встановлювали за методом преципітації у 3,5% поліетиленгліколі.

Дослідження стану імуної системи проводили безпосередньо перед оперативним лікуванням (із метою санації або реконструктивно-відновлювальним) та через 2 і 4 місяці після них. Як групи контролю були використані дані імуного стану 30 здорових осіб відповідного віку та статі.

Отримані дані піддані статистичній обробці за допомогою порівняння середніх величин досліджуваної та контрольної груп із використанням параметричного t-критерію Ст'юдента. Обчислення проводили на ПК із використанням електронних таблиць Microsoft Excel та статистичної програми Statistica for Windows.

Результати та їх обговорення

Було проаналізовано показники імуностіту 52 хворих із посттравматичним остеомієлітом до-

вих кісток гомілки та трофічними розладами, цим пацієнтам у клініці кістково-гнійної хірургії було проведено оперативне втручання санувального характеру (1-й етап). Отримані дані представлені в табл. 1.

Як свідчать дані таблиці, у хворих із ПТО перед втручанням із метою санації спостерігалось пригнічення клітинної ланки імуностіту: в периферичній крові відмічено вірогідне зниження відносного та абсолютного вмісту Т-лімфоцитів (СД 3+) (45,44±1,38)% та (0,99±0,04)×10⁹л проти (69,30±2,80)% та (1,45±0,15)×10⁹л у контролі (p<0,05), їх субпопуляцій: Т-хелперів (СД 4+) (34,20±1,31)% та (0,79±0,03)×10⁹л проти (45,74±2,70)% та (0,94±0,07)×10⁹л у контролі та Т-супресорів (СД 8+) (9,81±0,22)% та (0,22±0,03)×10⁹л проти (21,32±2,10)% та (0,43±0,08)×10⁹л у контролі. Також були виявлені зміни гуморальної ланки імуностіту переважно у вигляді зниження вмісту Ig G у сироватці крові (10,02±0,28) г/л проти (12,74±0,61) г/л та підвищення рівня циркулюючих імуних комплексів (ЦК) (147,3±6,1) у. о. проти (100,0±10,0) у. о. в групі контролю (P<0,05).

Через 2 місяці після проведення санації гнійно-некротичного вогнища у хворих спостерігали покращення загального стану, зниження інтоксикації, сповільнення прогресування трофічних розладів у тканинах. При цьому суттєвих змін показників імуного захисту в цей період не відбувалося, вони залишалися на передопераційному рівні. На нашу думку, наявність кісткових дефектів (крайових, внутрішньокісткових або сегментарних), які утворилися внаслідок видалення патологічного вогнища, впливає на стан імуної системи. Тому було продовжено спостереження за станом імуної системи 21 хворого (40,4%), яким проводили другий етап хірургічного лікування: остеопластичні втручання, спрямовані на ліквідацію дефекту та відновлення цілісності кістки.

У переважній більшості хворих цієї підгрупи також спостерігалось пригнічення Т-клітинної ланки імуностіту, зниження кількості Ig G у сироватці крові та високий рівень ЦК: кількість СД 3+ лімфоцитів складала (42,08±3,01)% та (0,92±0,05)×10⁹л проти (69,30±2,80)% та (1,45±0,15)×10⁹л у групі контролю (p<0,05), СД 4+ лімфоцитів (33,85±1,31)% та (0,82±0,07)×10⁹л проти (45,74±2,70)% та (0,94±0,17)×10⁹л у контролі, СД 8+ лімфоцитів (9,81±0,22)% та (0,22±0,03)×10⁹л проти (21,32±2,10)% та (0,43±0,08)×10⁹л у контролі, Ig G (9,04±0,67) проти (12,74±0,61) г/л у групі контролю. Відновлення імунологічних показників після пластичних реконструктивно-відновлювальних втручань відбувалося більш швидко: їх покращення спостерігали вже у період до 2 місяців, на відміну від операцій 1-го етапу (табл. 1). Прикладом також може слугувати динаміка абсолютних показників Т-лімфоцитів (рис. 1).

Таким чином, у пацієнтів із ПТО гомілки спостерігали імунодефіцит змішаного характеру (клітин-

Показники імунітету хворих з остеомієлітом гомілки до та після проведення оперативного лікування

	Оперативне втручання з метою санації (52 хворих)											
	Лімфоцити	СД 3+лімфоцити		СД 4+лімфоцити		СД 8+лімфоцити		СД 4+/ СД 8+	ЦІК у. о.	Імуноглобуліни г/л		
		абс	%	абс	%	абс	%			абс	А	М
До операції	2,57± 0,37	45,44± 1,38*	0,99± 0,04*	34,20± 1,31*	0,79± 0,03*	9,81± 0,22*	0,22± 0,03*	4,4± 0,3	132,6± 5,9*	2,25± 0,18	1,19± 0,04	10,02± 0,28*
2 міс. після операції	2,18± 0,20	48,43± 3,00*	1,01± 0,06*	34,21± 0,72*	0,72± 0,05*	13,79± 1,89*	0,28± 0,04*	3,4± 0,6	144,6± 20,5*	2,08± 0,09	1,15± 0,15	10,55± 0,49*
4 міс. після операції	3,19± 0,47	44,43± 3,30*	1,35± 0,21	33,00± 2,56*	1,00± 0,18	11,43± 2,30*	0,35± 0,07	3,6± 0,7	116,5± 11,2*	2,12± 0,15	1,15± 0,07	9,46± 0,76*
Реконструктивно-відновлювальне втручання (21 хворий)												
До операції	3,98± 1,67	42,08± 3,01*	0,92± 0,05*	33,85± 2,60*	0,82± 0,07*	7,88± 0,28*	0,28± 0,10*	4,7± 0,7	127,1± 14,9*	2,53± 0,77	1,29± 0,12	9,04± 0,67*
Після операції 2 міс.	2,93± 0,62	47,25± 3,75*	1,33± 0,21	38,50± 2,99*	1,09± 0,18	8,75± 0,25*	0,25± 0,08*	4,4± 1,3	142,5± 23,14*	1,98± 0,19	1,06± 0,17*	9,42± 1,54*
Після операції 4 міс.	3,18± 0,77	46,25± 3,15*	1,44± 0,31	33,75± 3,12*	1,00± 0,23	12,50± 4,05*	0,39± 0,13	1,5± 0,1	108,8± 12,1	2,00± 0,18	1,17± 0,22	9,13± 0,86*
Контроль n=30	2,17± 0,05	69,3± 2,80	1,41± 0,15	45,74± 2,70	0,94± 0,07	21,32± 2,10	0,43± 0,08	2,0± 0,2	100,0± 10,0	2,17± 0,04	1,35± 0,11	12,74± 0,61

Примітка: P<0,05 по відношенню до контролю

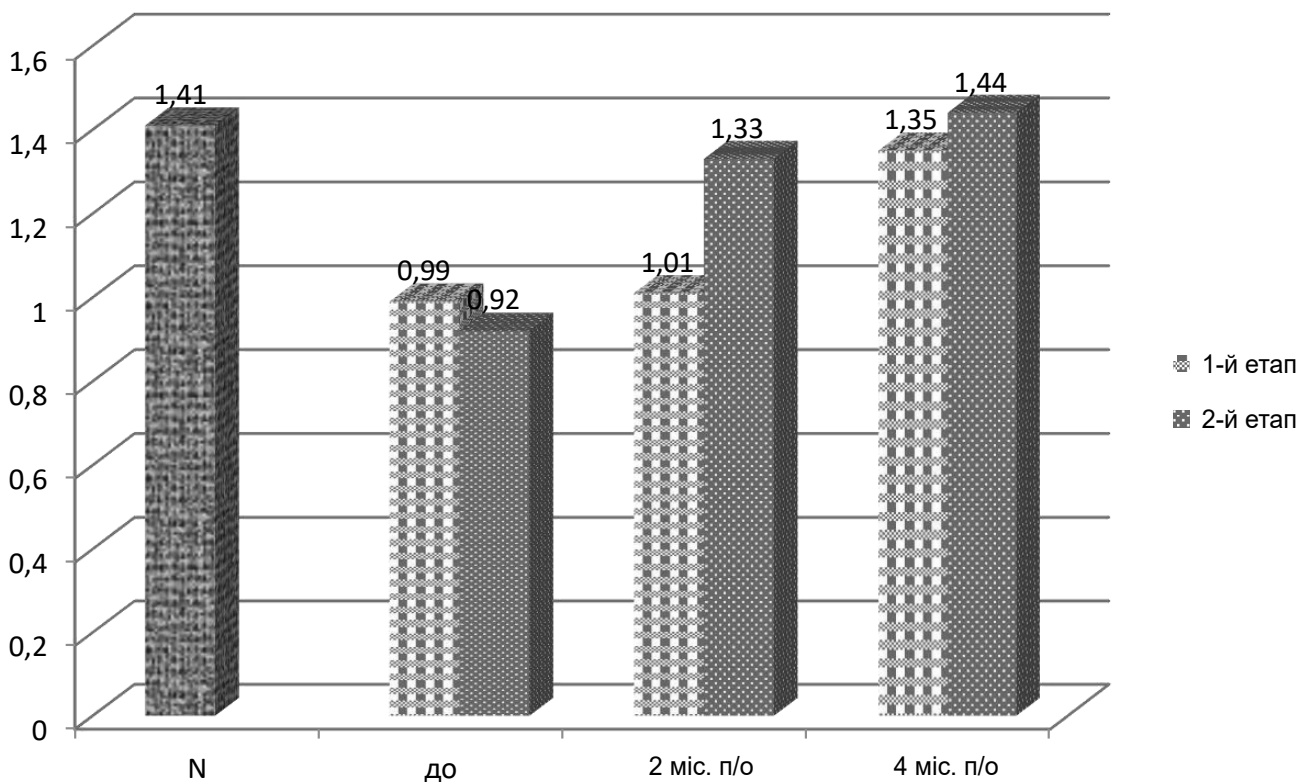


Рис. 1. Динаміка СД 3+ лімфоцитів після втручань із метою санації та остеопластичних втручань (1-й етап – втручання з метою санації, 2-й етап – відновлювально-пластичне втручання)

Таблиця 2

Розподіл трофічних розладів за ступенем вираженості та локалізацією у хворих із ПТО гомілки

Ступень порушень	Високий ступінь		Середній ступінь		Легкий ступінь		Усього хворих
	n	%	n	%	n	%	
Кістка	44	53,7	36	43,9	2	2,4	82
Шкіра	26	31,7	49	59,8	7	8,5	82
М'язи	4	4,9	216	31,7	52	63,4	82

ний і гуморальний), що відповідав I ступеню імунної недостатності. Цей імунodefіцит вважається легким (зменшення показників від 1 до 33%) [13]. Проте, як засвідчив аналіз динаміки показників імунограми після 1-го та 2-го етапів лікування, зберігався тривалий час. За даними наших спостережень, імунологічні зміни часто не встигають за змінами клінічного стану, що зберігає ризик виникнення у хворих ускладнень: рецидиву гнійно-запального процесу або порушення темпів регенерації (16 хворих).

Тривале існування та розповсюдження вогнища інфекції, а також розпад тканинних структур супроводжується, окрім змін показників імунної системи, порушеннями функціональної активності різних органів та систем організму, в тому числі і трофічними розладами ураженої кінцівки, через інфекційно-токсичні порушення ауторегуляції трофічної функції тканин. Тож закономірно можна стверджувати що, окрім вторинного імунodefіциту, на перебіг захворювання впливають інші фактори, зокрема – стан тканин, що оточують уражений сегмент кістки.

З цією метою нами був проведений аналіз стану трофічних процесів у кістково-м'язовій системі та шкірі хворих із ПТО гомілки. Отримані дані представлені в табл. 2.

Як свідчать дані таблиці, ті чи інші трофічні зміни мали всі хворі на остеомиеліт гомілки. Трофічні порушення спостерігалися переважно з боку кісткової системи: 97,5% хворих мали високий (53,7%) та середній (43,9%) ступень ураження; 91,5% пацієнтів мали зміни шкіряного покриву середнього (59,7%) та високого (31,7%) ступеня; трофічні зміни у м'язах частіше були легкого (63,4%) та помірного (31,7%) характеру.

У хворих на ПТО формується комплекс патологічних змін, що супроводжується порушеннями кровопостачання та нейротрофічними розладами. У тканинах ураженої кінцівки (кістках, м'язах та шкірі) розвиваються порушення обмінних процесів, які призводять до дистрофії, атрофії, некрозу та фіброзування, що своєю чергою ускладнює проникнення імунокомпетентних клітин та лікарських засобів до осередку хронічного запалення. Через це знижується

їх вплив на процеси протиінфекційного захисту та репаративного остеогенезу. Зміни імунітету та трофічні розлади, виявлені у хворих ПТО, взаємно обтяжують перебіг патологічного процесу та ускладнюють його ліквідацію. Розірвати патологічне коло, що утворюється при хронічному остеомиеліті, можна тільки за умови комплексного впливу на вогнище ураження та організм загалом з обов'язковим використанням імунокорегувальної терапії.

Висновки

1. У хворих із посттравматичним остеомиелітом гомілки спостерігали зміни складу основних популяцій лімфоцитів периферичної крові: зменшення кількості Т-лімфоцитів, Т-хелперів, цитотоксичних Т-лімфоцитів, а також зміни в системі гуморального імунітету: зниження рівнів Ig M, G та підвищення рівня ЦІК. Імунodefіцит зберігається тривалий час і відповідає I ступеню імунної недостатності.

2. Ліквідація вогнища запалення, відновлення цілісності кістки не є гарантією видужання, якщо позитивні зміни імунної системи не встигають за клінічними. Вторинний імунodefіцит – вагомий фактор виникнення рецидиву гнійно-запального процесу, що мав місце при лікуванні 16 хворих (19,5%).

3. Хронічний остеомиеліт, окрім зрушень в імунній системі, супроводжується трофічними розладами тканин ураженої кінцівки. Усі хворі на ПТО гомілки мали різні ступені трофічних розладів: у кістках ураженої кінцівки переважно високого та середнього ступеня, для шкіри характерним був середній та високий ступінь, а у м'язах зміни мали легкий та помірний характер.

4. Патологічні зміни оточуючих тканин, нервової та судинної систем, трофічні розлади ураженого сегмента кінцівки ускладнюють проникнення імунокомпетентних клітин до патологічного осередку і знижують їх вплив на процеси протиінфекційного захисту та репаративного остеогенезу.

Конфлікт інтересів. Автори заявляють про відсутність конфлікту інтересів під час підготовки статті.

References

1. Миронов СП, Цискарашвили АВ, Горбатьюк ДС. Хронический посттравматический остеомиелит как проблема современной травматологии и ортопедии (обзор литературы). *Гений Ортопедии*. 2019; 25(4):610-621. DOI: 10.18019/1028-4427-2019-25-4-610-621.
1. Mironov SP, Tsiskarashvili AV, Gorbatyuk DS. Chronic post-traumatic osteomyelitis as a problem of modern traumatology and orthopedics (literature review). *Geniy ortopedii*. 2019;25(4):610-621. [in Russian]. DOI: 10.18019/1028-4427-2019-25-4-610-621.
2. Григоровський ВВ, Грицай МП, Колов ГБ, Цокало ВМ, Григоровська АВ Морфологічні показники стану тканин, прилеглих до металевих пластин, за інфекційних ускладнень остеосинтезу, частота виникнення та кореляційні залежності. *Вісник ортопедії, травматології та протезування*. 2016;(2):17-24.
2. Hryhorovs'kyu VV, Hrytsai MP, Kolov HB, Tsokalo VM, Hryhorovs'ka AV. Morphological indicators of a tissue condition, allied to metal plates, at infectious complications of osteosynthesis, frequency of occurrence and correlation dependences. *Visnyk ortopediyi, travmatolohiyi ta protezuvannya*. 2016;(2):17-24. [in Ukrainian].
3. Taki H, Krkovic M, Moore E, Abood A, Norrish A. Chronic long bone osteomyelitis: diagnosis, management and current trends. *Br. J. Hosp. Med. (Lond)*. 2016;77(10):161-164. DOI: 10.12968/hmed.2016.77.10.161.
4. Greene LR. Guide to the elimination of orthopedic surgery surgical site infections: an executive summary of the Association for Professionals in Infection Control and Epidemiology elimination guide. *Am J Infect Control*. 2012;40(4):384-386.
5. Митрохин СД. Инфекционные осложнения в хирургии: антибактериальная профилактика и терапия. Инфекции и антимикробная химиотерапия. 2002; 4(2):50-58.
5. Mitrokhin SD. Infectious complications in surgery: antibacterial prophylaxis and therapy. *Infektsii i antimikrobnaya khimioterapiya*. 2002;4(2):50-58. [in Russian].
6. Гостищев ВК. Инфекции в хирургии. Руководство для врачей. Москва: Геотар-Медиа; 2007. 768 с.
6. Gostishchev VK. Infections in surgery. A guide for doctors. *Moskva: Geotar-Media*; 2007. 768 s. [in Russian].
7. Дехтяренко НО, Грицай МП, Ліненко ОМ. Патологія імунного стану у хворих з післяостеомиелітичними сегментарними дефектами довгих кісток нижніх кінцівок. Літопис травматології та ортопедії. 2011;1-2:43-47.
7. Dekhtyarenko NO, Hrytsai MP, Linenko OM. Pathology of the immune state in patients with post-osteomyelitis segmental defects of the long bones of the lower extremities. *Lytopys travmatolohiyi ta ortopediyi*. 2011;1-2:43-47. [in Ukrainian].
8. Дехтяренко НО, Грицай МП, Колов ГБ, Печерський АГ. Імунологічні аспекти інфекційних ускладнень у хворих після остеосинтезу довгих кісток. *Вісник ортопедії, травматології та протезування*. 2016;1:15-20.
8. Dekhtyarenko NO, Hrytsai MP, Kolov HB, Pecher'skyu AH. Immunological aspects of infectious complications in patients after osteosynthesis of long bones. *Visnyk ortopediyi, travmatolohiyi ta protezuvannya*. 2016;1:15-20. [in Ukrainian].
9. Sagalovsky S, Schonert M. The cell and molecular biology of bone fracture repair: role of the transforming growth factor- β 1 in activation reparative osteogenesis (review). *Orthopaedics, Traumatology and Prosthetics*. 2014;3:136-143. DOI: 10.15674/0030-598720143136-143.
10. Юшков БГ. Клетки иммунной системы и регуляция регенерации. *Бюллетень сибирской медицины*. 2017; 16(4):94-105. DOI: 10.20538/1682-0363-2017-4-94-105.
10. Yushkov BG. Cells of the immune system and regulation of regeneration. *Byulleten sibirskoy meditsyny*. 2017; 16(4):94-105. [in Russian]. DOI: 10.20538/1682-0363-2017-4-94-105.
11. Магомедов С, Грицай МП, Цокало ВМ, Полищук ЛВ, Колов ГБ, Кузуб ТА. Выраженность биохимических изменений сыворотки крови в зависимости от степени трофических нарушений у больных посттравматическим остеомиелитом голени. *Вісник ортопедії, травматології та протезування*. 2019;4:24-31.
11. Mahomedov S, Hritsai MP, Tsokalo VM, Polishchuk LV, Kolov HB, Kuzub TA. The severity of biochemical changes in blood serum, depending on the degree of trophic disorders in patients with posttraumatic osteomyelitis of the leg. *Visnyk ortopediyi, travmatolohiyi ta protezuvannya*. 2019;4:15-20. [in Russian].
12. Григоровський ВВ, Грицай МП, Цокало ВМ, Колов ГБ, Григоровська АВ. Гістопатологія тканин гомілки та клініко-морфологічні залежності у хворих на травматичний остеомиеліт із трофічними розладами. *Ортопедія, травматологія та протезування*. 2020;1:54-65. DOI: 10.15674/0030-872020154-65.
12. Hryhorovs'kyu VV, Hrytsai MP, Tsokalo VM, Kolov HB, Hryhorovskaya AV. Histopathology of tibial tissues and clinical and morphological dependences in patients with traumatic osteomyelitis with trophic disorders. *Ortopediya, travmatolohiya ta protezuvannya*. 2020;1:54-65. [in Ukrainian]. DOI: 10.15674/0030-872020154-65.
13. Земсков АМ, Земсков ВМ, Коротких ИИ., Земсков МА, Коротких НН. Иммунные расстройства и их коррекция при гнойно-воспалительных процессах. Москва: Триада X; 2007. 160 с.
13. Zemskov AM, Zemskov VM, Korotkikh IN, Zemskov MA, Korotkikh NN. Immune disorders and their corrections in case of purulent-inflammatory processes. *Moskva: Triada X*; 2007. 160 s. [in Russian].

The Dynamics of Immunological Indices in Patients with Posttraumatic Osteomyelitis and Trophic Disorders of the Shin Tissues

Dekhtyarenko N.O., Hrytsai M.P., Tsokalo V.M.

SI "Institute of Traumatology and Orthopedics of NAMS of Ukraine", Kyiv

Summary. *The article deals with the study of immune status of patients with osteomyelitis and trophic disorders of the shin tissues. Objective: to evaluate the immune status of patients with shin-bone osteomyelitis and dystrophic processes, and to study dynamics of immunological indices after surgical interventions (clearing and reconstructive restoring surgeries). Materials and Methods. The immune status of 52 patients with posttraumatic*

osteomyelitis and trophic disorders of the skin tissues was studied. Clinical, immunological, and statistical research methods were used. **Results.** The study revealed changes in immune defence and in trophic processes in tissues (bones, skin, and muscles) of the damaged extremity. Thus, the presence of changes in the immune status was established: a decrease in the number of T-lymphocytes, T-helpers, cytotoxic T-lymphocytes, as well as changes in the humoral immune system – a decrease in immunoglobulins M and G levels and an increase in the level of circulating immune complexes. **Conclusions.** Changes in systemic immunity and local trophic disorders revealed in patients mutually aggravate the course of the pathological process and complicate its elimination.

Key words: shin-bone osteomyelitis; trophic disorders; immune status.

Динамика иммунологических показателей у больных с посттравматическим остеомиелитом и трофическими нарушениями в тканях голени

Дехтяренко Н.А., Грицай Н.П., Цокало В.Н.

ГУ “Институт травматологии и ортопедии НАМН Украины”, г. Киев

Резюме. Работа посвящена исследованию иммунного статуса больных с остеомиелитом и трофическими расстройствами в тканях голени. **Цель работы.** Оценить состояние иммунной системы у больных с остеомиелитом и дистрофическими процессами в тканях, исследовать динамику иммунологических показателей после оперативных вмешательств (санитизирующих и реконструктивно-восстановительных). **Материалы и методы.** Проведено изучение состояния иммунного статуса 52 пациентов с остеомиелитом и трофическими расстройствами в тканях голени. **Результаты.** Обнаружены изменения в системе иммунной защиты и протекании трофических процессов в тканях (костях, коже и мышцах) пораженной конечности. Так, установлено наличие изменений иммунного статуса: уменьшение количества Т-лимфоцитов, Т-хелперов, цитотоксических Т-лимфоцитов, а также изменения в гуморальном звене иммунной системы – снижение уровня иммуноглобулинов М и G и повышение уровня циркулирующих иммунных комплексов. **Выводы.** Изменения системного иммунитета и местные трофические расстройства, выявленные у больных, взаимно отягчают течение патологического процесса и усложняют его ликвидацию.

Ключевые слова: остеомиелит голени; трофические расстройства; состояние иммунной системы.

Відомості про авторів:

Дехтяренко Наталія Олексіївна – кандидат медичних наук, провідний науковий співробітник лабораторії імунології ДУ “Інститут травматології та ортопедії НАМН України”, вул. Бульварно-Кудрявська, 27, Київ, 01601, Україна. ORCID: 0000-0003-3330-533X.

Грицай Микола Павлович – доктор медичних наук, професор, завідувач відділу кістково-гнійної хірургії ДУ “Інститут травматології та ортопедії НАМН України”, вул. Бульварно-Кудрявська, 27, Київ, 01601, Україна. ORCID: 0000-0003-1608-7879.

Цокало Василь Миколайович – кандидат медичних наук, старший науковий співробітник відділу кістково-гнійної хірургії ДУ “Інститут травматології та ортопедії НАМН України”, вул. Бульварно-Кудрявська, 27, Київ, 01601, Україна. ORCID: 0000-0002-9509-6337.

Information about the authors:

Dekhtiarenko Nataliia Oleksiivna – Ph.D. in Medicine, leading researcher at the Laboratory of Immunology, SI “Institute of Traumatology and Orthopedics of NAMS of Ukraine”, 27 Bulvarno-Kudriavska St., Kyiv, 01601, Ukraine. ORCID: 0000-0003-3330-533X.

osteomyelitis and trophic disorders of the skin tissues was studied. Clinical, immunological, and statistical research methods were used. **Results.** The study revealed changes in immune defence and in trophic processes in tissues (bones, skin, and muscles) of the damaged extremity. Thus, the presence of changes in the immune status was established: a decrease in the number of T-lymphocytes, T-helpers, cytotoxic T-lymphocytes, as well as changes in the humoral immune system – a decrease in immunoglobulins M and G levels and an increase in the level of circulating immune complexes. **Conclusions.** Changes in systemic immunity and local trophic disorders revealed in patients mutually aggravate the course of the pathological process and complicate its elimination.

Key words: shin-bone osteomyelitis; trophic disorders; immune status.

Динамика иммунологических показателей у больных с посттравматическим остеомиелитом и трофическими нарушениями в тканях голени

Дехтяренко Н.А., Грицай Н.П., Цокало В.Н.

ГУ “Институт травматологии и ортопедии НАМН Украины”, г. Киев

Резюме. Работа посвящена исследованию иммунного статуса больных с остеомиелитом и трофическими расстройствами в тканях голени. **Цель работы.** Оценить состояние иммунной системы у больных с остеомиелитом и дистрофическими процессами в тканях, исследовать динамику иммунологических показателей после оперативных вмешательств (санитизирующих и реконструктивно-восстановительных). **Материалы и методы.** Проведено изучение состояния иммунного статуса 52 пациентов с остеомиелитом и трофическими расстройствами в тканях голени. **Результаты.** Обнаружены изменения в системе иммунной защиты и протекании трофических процессов в тканях (костях, коже и мышцах) пораженной конечности. Так, установлено наличие изменений иммунного статуса: уменьшение количества Т-лимфоцитов, Т-хелперов, цитотоксических Т-лимфоцитов, а также изменения в гуморальном звене иммунной системы – снижение уровня иммуноглобулинов М и G и повышение уровня циркулирующих иммунных комплексов. **Выводы.** Изменения системного иммунитета и местные трофические расстройства, выявленные у больных, взаимно отягчают течение патологического процесса и усложняют его ликвидацию.

Ключевые слова: остеомиелит голени; трофические расстройства; состояние иммунной системы.

Відомості про авторів:

Дехтяренко Наталія Олексіївна – кандидат медичних наук, провідний науковий співробітник лабораторії імунології ДУ “Інститут травматології та ортопедії НАМН України”, вул. Бульварно-Кудрявська, 27, Київ, 01601, Україна. ORCID: 0000-0003-3330-533X.

Грицай Микола Павлович – доктор медичних наук, професор, завідувач відділу кістково-гнійної хірургії ДУ “Інститут травматології та ортопедії НАМН України”, вул. Бульварно-Кудрявська, 27, Київ, 01601, Україна. ORCID: 0000-0003-1608-7879.

Цокало Василь Миколайович – кандидат медичних наук, старший науковий співробітник відділу кістково-гнійної хірургії ДУ “Інститут травматології та ортопедії НАМН України”, вул. Бульварно-Кудрявська, 27, Київ, 01601, Україна. ORCID: 0000-0002-9509-6337.

Information about the authors:

Dekhtiarenko Nataliia Oleksiivna – Ph.D. in Medicine, leading researcher at the Laboratory of Immunology, SI “Institute of Traumatology and Orthopedics of NAMS of Ukraine”, 27 Bulvarno-Kudriavska St., Kyiv, 01601, Ukraine. ORCID: 0000-0003-3330-533X.

Hrytsai Mykola Pavlovych – D.Med.Sc., professor, head of the Department of Bone-Purulent Surgery, SI “Institute of Traumatology and Orthopedics of NAMS of Ukraine”, 27 Bulvarno-Kudriavska St., Kyiv, 01601, Ukraine. ORCID: 0000-0003-1608-7879.

Tsokalo Vasyl Mikolaiovych – Ph.D. in Medicine, senior researcher at the Department of Bone-Purulent Surgery, SI “Institute of Traumatology and Orthopedics of NAMS of Ukraine”, 27 Bulvarno-Kudriavska St., Kyiv, 01601, Ukraine. ORCID: 0000-0002-9509-6337.

Сведения об авторах:

Дехтяренко Наталия Алексеевна – кандидат медицинских наук, ведущий научный сотрудник лаборатории иммунологии ГУ “Институт травматологии и ортопедии НАМН Украины”, ул. Бульварно-Кудрявская, 27, Киев, 01601, Украина. ORCID: 0000-0003-3330-533X.

Грицай Николай Павлович – доктор медицинских наук, профессор, заведующий отделом костно-гнойной хирургии ГУ “Институт травматологии и ортопедии НАМН Украины”, ул. Бульварно-Кудрявская, 27, Киев, 01601, Украина. ORCID: 0000-0003-1608-7879.

Цокало Василий Николаевич – кандидат медицинских наук, старший научный сотрудник отдела костно-гнойной хирургии ГУ “Институт травматологии и ортопедии НАМН Украины”, ул. Бульварно-Кудрявская, 27, Киев, 01601, Украина. ORCID: 0000-0002-9509-6337.

Для кореспонденції: Дехтяренко Наталія Олексіївна, кандидат медичних наук, провідний науковий співробітник лабораторії імунології ДУ “Інститут травматології та ортопедії НАМН України”, вул. Бульварно-Кудрявська, 27, Київ, 01601, Україна. Тел. +38(066)968-21-86. E-mail: natali.de@ukr.net.

For correspondence: Dekhtiarenko Nataliia Oleksiivna, Ph.D. in Medicine, leading researcher at the Laboratory of Immunology, SI “Institute of Traumatology and Orthopedics of NAMS of Ukraine”, 27 Bulvarno-Kudriavska St., Kyiv, 01601, Ukraine. Tel: +38(066)968-21-86. E-mail: natali.de@ukr.net.

Для корреспонденции: Дехтяренко Наталия Алексеевна, кандидат медицинских наук, ведущий научный сотрудник лаборатории иммунологии ГУ “Институт травматологии и ортопедии НАМН Украины”, ул. Бульварно-Кудрявская, 27, Киев, 01601, Украина. Тел. +38(066)968-21-86. E-mail: natali.de@ukr.net.