

Визначення участі аутологічних мезенхімальних стовбурових клітин кісткового мозку в репаративному хондрогенезі

Коструб О.О., Поляченко Ю.В., Котюк В.В., Засаднюк І.А., Блонський Р.І., Смірнов Д.О.
ДУ "Інститут травматології та ортопедії НАМН України", м. Київ

Резюме. Ушкодження суглобового хряща спостерігають у 60% оперованих артроскопічно хворих. Дегенеративні ушкодження (артроз) є найчастішим захворюванням усіх суглобів, що вражає не менше 10-13% населення у віці понад 60 років. Значних успіхів досягнуто у лікуванні больового синдрому та запального процесу, проте доказова база методів покращення репарації суглобового хряща лишається слабкою. Незважаючи на, здавалося б, позитивні результати ряду досліджень із застосування мезенхімальних стовбурових клітин (МСК) для відновлення суглобового хряща, питання характеру їх участі у цьому процесі лишається суперечливим і дотепер. **Мета дослідження.** Визначення участі аутологічних мезенхімальних стовбурових клітин кісткового мозку в репаративному хондрогенезі. **Матеріали і методи.** Експериментально-морфологічне визначення участі недиференційованих аутологічних МСК кісткового мозку в репаративному хондрогенезі проведено на 15 кролях, яким вводили на 3-й день після нанесення дефекту суглобового хряща в порожнину травмованого суглоба мічені червоним флуоресцентним зондом РКН-26 (Sigma, США) МСК кісткового мозку. У тварин, яким були трансплантовані мічені аутологічні МСК, досліджували присутність останніх на кріостатних зрізах на 7-му, 14-ту та 21-шу добу після імплантації із застосуванням флуоресцентної мікроскопії. За наявності мічених клітин у регенераті хрящової тканини спостерігалось характерне червоне світіння даних клітин. **Результати.** Присутність трансплантованих мічених аутологічних МСК на кріостатних зрізах визначалась у всіх досліджуваних тварин. На 7-й день клітини були розташовані дифузно, без помітних скупчень. На 14-й день мічені клітини, що флуоресціювали в червоній зоні спектру, створювали компактні конгломерати переважно біля зони дефекту. На 21-й день мічені клітини вдалося виявити лише в зоні регенерату. Отримані дані свідчать про безпосередню участь аутологічних МСК у процесах хондрорепації при їх екзогенному введенні в порожнину суглоба. **Висновки.** Методом мічення аутологічних МСК кісткового мозку за допомогою флуоресцентних зондів РКН-26 доведено, що аутологічні МСК кісткового мозку безпосередньо беруть участь у процесах хондрорепації при їх внутрішньосуглобовому введенні.

Ключові слова: мезенхімальні стовбурові клітини; суглобовий хрящ; хондрогенез; репарація хряща.

Вступ

Справжня частота ушкоджень суглобового хряща невідома, адже симптоматичні вони лише з певної стадії. У колінному суглобі такі ушкодження спостерігають у 60% хворих, яким проведена артроскопічна операція [1]. Дегенеративні ж ушкодження (артроз) є найчастішим захворюванням усіх суглобів, що вражає не менше 10-13% населення у віці понад 60 років [2]. Значних успіхів досягнуто у лікуванні больового синдрому та запального процесу, що супроводжують ці ушкодження, розроблено досконалі моделі ендпротезів, проте доказова база методів покращення репарації суглобо-

вого хряща продовжує лишатись слабкою. Дедалі більше досліджень вказують на ефективність застосування різних методів, у тому числі мезенхімальних стовбурових клітин (МСК), для покращення регенерації суглобового хряща [3-12]. Проте більшість способів та методів, спрямованих на регенерацію суглобового хряща, сьогодні не знайшли свого відбиття у національних та міжнародних рекомендаціях або у рекомендаціях ортопедичних чи ревматологічних асоціацій ані з лікування артрозу [13, 14], ані з лікування локальних ушкоджень суглобового хряща [15]. Щороку кількість досліджень із цього питання збільшується, що вказує на його актуальність. Утім, незважаючи на, здавалося

б, позитивні результати ряду досліджень із застосування МСК для відновлення суглобового хряща, питання характеру їх участі у цьому процесі регулярно порушується і дотепер [16].

Мета дослідження – визначення участі аутологічних мезенхімальних стовбурових клітин кісткового мозку в репаративному хондрогенезі.

Матеріали і методи

Експериментально-морфологічне визначення участі недиференційованих аутологічних МСК кісткового мозку в репаративному хондрогенезі проведено на 15 лабораторних тваринах (дорослих кролях-самцях, масою 3000 ± 250 г). У всіх тварин під кетаміновим наркозом в умовах операційної парapatелярно розтнали капсулу колінного суглоба та скальпелем у фронтальній площині по надколінковій поверхні стегнової кістки наносили з використанням шаблону стандартне повношарове пошкодження суглобового хряща розміром 6×3 мм зі збереженням цілісності підхрящової кісткової пластинки (рис. 1). Після цього рану промивали водним розчином хлоргексидину та шарово зашивали м'які тканини. Усі маніпуляції з тваринами проводили згідно з міжнародними правилами про гуманне ставлення до тварин (ETS 123, 1986).

Усі тварини до початку та в процесі дослідження перебували в умовах віварію на звичайному харчовому раціоні. У період акліматизації (два тижні) і під час експерименту тварини перебували у віварії за температури $18-22$ °С, вологості 50-60%, природному світловому режимі "день-ніч". Підбір тварин та формування груп проводили за методом випадкових чисел.

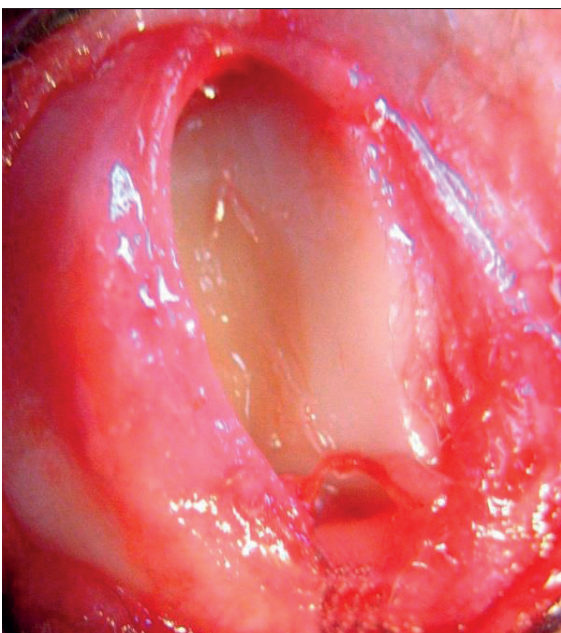


Рис. 1. Надколінкова поверхня стегнової кістки після механічного нанесення дефекту суглобового хряща

Проводили мічення МСК кісткового мозку червоним флуоресцентним зондом РКН-26 (Sigma, США) та вводили їх на 3-й день після нанесення ефекту в порожнину травмованого суглоба 15 тваринам.

Для цього МСК знімали 0,25% розчином трипсину та 1 мм розчином ЕДТА протягом 5 хвилин за температури 37 °С, триразово відмивали у середовищі без вмісту сироватки та ресуспендували в середовищі у відношенні 1:2. Потім змішували з рівним об'ємом розчину РКН-26 (Sigma) та витримували 5 хвилин за кімнатної температури. Для зупинки реакції застосовували середовище з вмістом сироватки. Після інгібіції реакції клітини знову відмивали від фарбника шляхом триразового центрифугування. Відмиті та ресуспендовані клітини застосовували для введення у місце пошкодження.

За всіма тваринами проводили клінічне спостереження. З досліду кролів виводили шляхом застосування летальних доз ефіру для наркозу по п'ять кролів на 7-му, 14-ту та 21-шу добу після введення мічених недиференційованих МСК кісткового мозку в порожнину суглоба.

Для відстеження в процесі репаративного хондрогенезу недиференційованих МСК кісткового мозку, мічених за допомогою барвника РКН-26, готували криостатні зрізи та застосовували флуоресцентну мікроскопію. За наявності мічених клітин у регенераті хрящової тканини спостерігалось характерне червоне світіння даних клітин.

Мічення *in vitro* аутологічних МСК кісткового мозку червоним флуоресцентним зондом РКН-26 приводило до рівномірного дифузного забарвлення клітин (рис. 2).

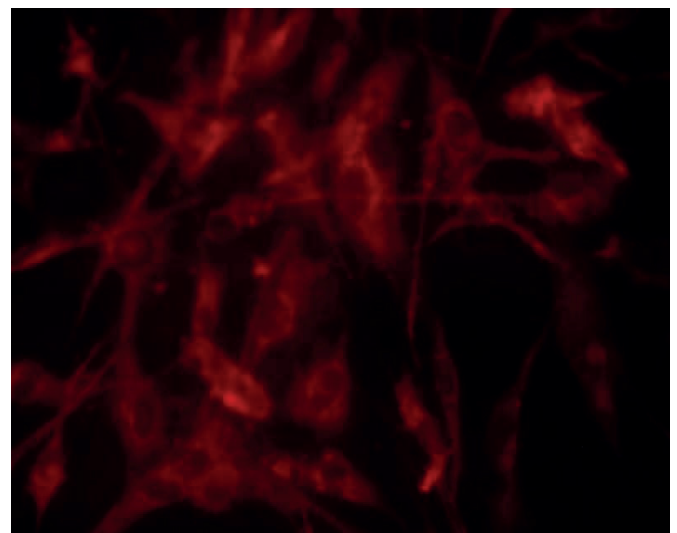


Рис. 2. Культура аутологічних МСК, мічених флуоресцентними зондами РКН-26. Люмінесцентна мікроскопія $\times 400$


У тварин, яким були трансплантовані мічені аутологічні МСК, досліджували їх присутність на криостатних зрізах на 7-му, 14-ту та 21-шу добу після імплантації.

Результати

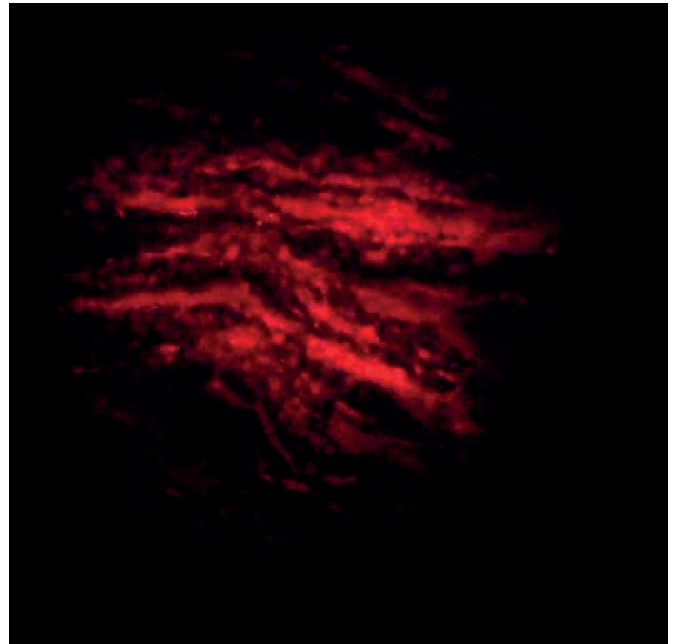
Присутність трансплантованих мічених аутологічних МСК на криостатних зрізах визначалась в усіх досліджуваних тварин. На 7-й день клітини були розташовані дифузно, без помітних скупчень (рис. 3).

На 14-й день мічені клітини, що флуоресціювали в червоній зоні спектру, створювали компактні конгломерати переважно біля зони дефекту (рис. 4). На 21-й день мічені клітини вдалося виявити лише в зоні регенерату (рис. 5).

Отримані дані свідчать про безпосередню участь аутологічних МСК у процесах хондрорепації при їх екзогенному введенні в порожнину суглоба.

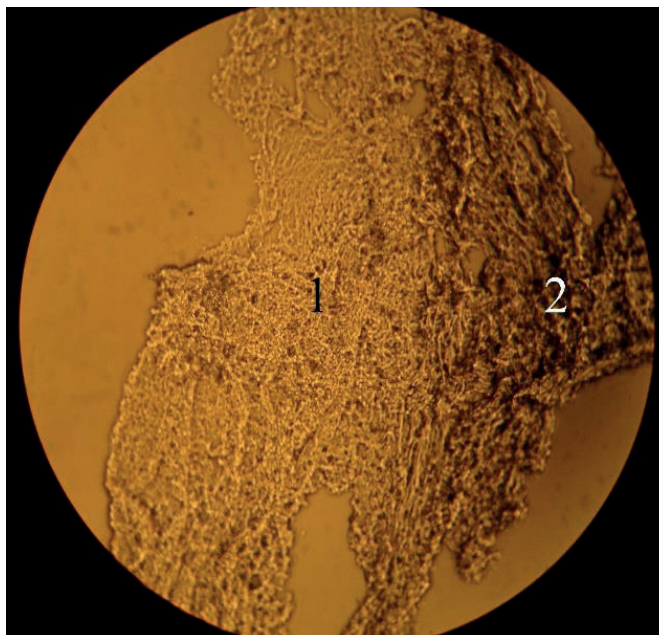


А

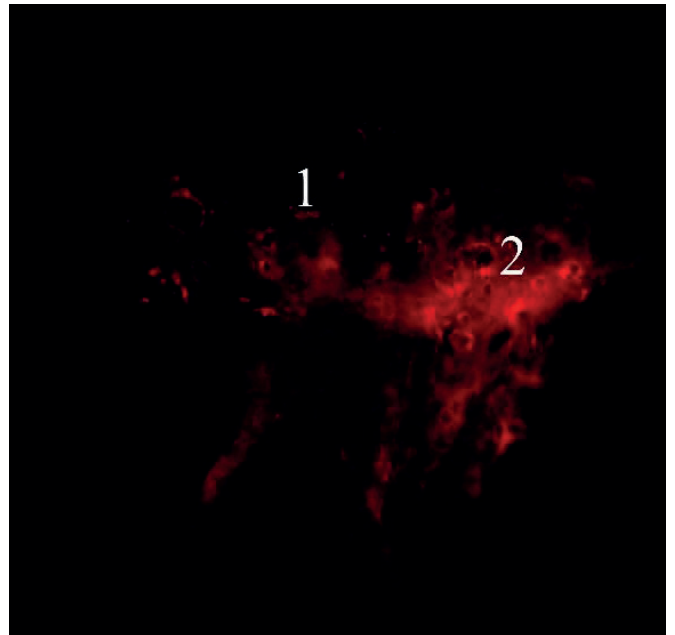


В

Рис. 3. Світлова (А) та люмінесцентна (В) мікроскопія криостатного зрізу суглобового хряща кроля міченими РКН-26 МСК –150, 7-ма доба

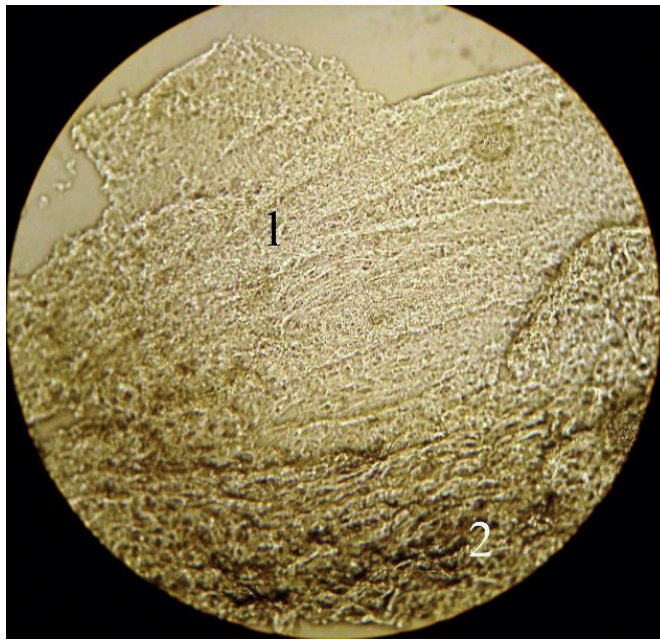


А

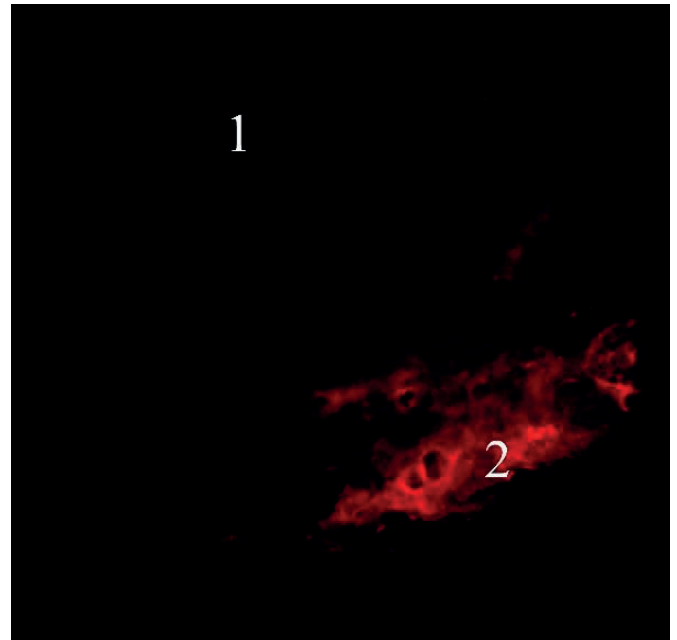


В

Рис. 4. Світлова (А) та люмінесцентна (В) мікроскопія криостатного зрізу суглобового хряща кроля з міченими РКН-26 МСК –150, 14-та доба. 1 – материнський хрящ, 2 – зона регенерату



А



В

Рис. 5. Світлова (А) та люмінесцентна (В) мікроскопія криостатного зрізу суглобового хряща кроля з міченими РКН-26 МСК –150, 21-ша доба. 1 – материнський хрящ, 2 – зона регенерату

Висновки

Підсумовуючи наведені вище результати, слід відзначити, що після ізольованого механічного ушкодження суглобового хряща процеси хондрорепарації в ділянці дефекту не є достатніми для якісного відновлення хрящової тканини. У місці пошкодження формується фіброзна тканина з ділянками дистрофії та некрозу. У навколишньому суглобовому хрящі також виникають прояви дегенеративно-дистрофічного процесу, які можна кваліфікувати як типову картину початку розвитку посттравматичного остеоартрозу. Внутрішньосуглобове введення культури аутологічних МСК кісткового мозку дозволяє оптимізувати процеси хондрорепарації, що приводить до формування в ділянці дефекту гіаліноподібної тканини, яка повністю заповнює травматичний дефект при обмежених або відсутніх дистрофічних і некротичних змінах у навколишньому суглобовому хрящі. Методом мічення аутологічних МСК кісткового мозку за допомогою флуоресцентних зондів РКН-26 доведено, що аутологічні МСК кісткового мозку безпосередньо беруть участь у процесах хондрорепарації при їх внутрішньосуглобовому введенні.

Конфлікт інтересів. Автори заявляють про відсутність конфлікту інтересів під час підготовки статті.

References

1. Widuchowski W, Widuchowski J, Trzaska T. Articular cartilage defects: study of 25,124 knee arthroscopies. *Knee*. 2007;14(3):177-182. doi:10.1016/j.knee.2007.02.001.

2. Zhang Y, Joanne M, Jordan. Epidemiology of Osteoarthritis. *Clin Geriatr Med*. 2010;26(3):355–369. doi: 10.1016/j.cger.2010.03.001.
3. Buda R, Vannini F, Cavallo M, Grigolo B, Cenacchi A, Giannini S. Osteochondral lesions of the knee: a new one-step repair technique with bone-marrow-derived cells. *J Bone Joint Surg Am*. 2010;92:2–11. doi: 10.2106/JBJS.J.00813.
4. Enea D, Ceconi S, Calcagno S, Busilacchi A, Manzotti S, Kaps C, Gigante A. Single-stage cartilage repair in the knee with microfracture covered with a resorbable polymer-based matrix and autologous bone marrow concentrate. *Knee*. 2013;20:562–569. doi: 10.1016/j.knee.2013.04.003.
5. Gigante A, Ceconi S, Calcagno S, Busilacchi A, Enea D. Arthroscopic knee cartilage repair with covered microfracture and bone marrow concentrate. *Arthrosc Tech*. 2012;1:e175–e180. doi: 10.1016/j.eats.2012.07.001.
6. Giannini S, Buda R, Cavallo M, Ruffilli A, Cenacchi A, Cavallo C, Vannini F. Cartilage repair evolution in post-traumatic osteochondral lesions of the talus: from open field autologous chondrocyte to bone-marrow-derived cells transplantation. *Injury*. 2010;41:1196–1203. doi: 10.1016/j.injury.2010.09.028.
7. Gobbi A, Karnatzikos G, Scotti C, Mahajan M, Mazzucco L, Grigolo B. One-step cartilage repair with bone marrow aspirate concentrated cells and collagen matrix in full-thickness knee cartilage lesions: results at 2-year follow-up. *Cartilage*. 2011;2:286–299. doi: 10.1177/1947603510392023.
8. Haleem AM, Singergy AA, Sabry D, Atta HM, Rashed LA, Chu CR, El Shewy MT, Azzam A, Abdel Aziz MT. The clinical use of human culture-expanded autologous bone marrow mesenchymal stem cells transplanted on platelet-rich fibrin glue in the treatment of articular cartilage defects: a pilot study and preliminary results. *Cartilage*. 2010;1:253–261. doi: 10.1177/1947603510366027.
9. Kasemkijwattana C, Hongeng S, Kesprayura S, Rungsinaporn V, Chaipinyo K, Chansiri K. Autologous bone marrow mesenchymal stem cells implantation for cartilage defects: two cases report. *J Med Assoc Thai*. 2011;94:395–400.
10. Kuroda R, Ishida K, Matsumoto T, Akisue T, Fujioka H, Mizuno K, Ohgushi H, Wakitani S, Kurosaka M. Treatment of a full-thickness

articular cartilage defect in the femoral condyle of an athlete with autologous bone-marrow stromal cells. *Osteoarthritis Cartilage*. 2007;15:226–231. doi: 10.1016/j.joca.2006.08.008.

11. Nejadnik H, Hui JH, Feng Choong EP, Tai BC, Lee EH. Autologous bone marrow-derived mesenchymal stem cells versus autologous chondrocyte implantation: an observational cohort study. *Am J Sports Med*. 2010;38:1110–1116. doi: 10.1177/0363546509359067.

12. Wakitani S, Nawata M, Tensho K, Okabe T, Machida H, Ohgushi H. Repair of articular cartilage defects in the patello-femoral joint with autologous bone marrow mesenchymal cell transplantation: three case reports involving nine defects in five knees. *J Tissue Eng Regen Med*. 2007;1:74–79. doi: 10.1002/term.8.

13. McAlindon TE, Bannuru RR, Sullivan MC, et al. OARSI guidelines for the non-surgical management of knee osteoarthritis.

Osteoarthritis Cartilage. 2014;22(3):363-388. doi:10.1016/j.joca.2014.01.003.

14. Brown GA. AAOS clinical practice guideline: treatment of osteoarthritis of the knee: evidence-based guideline, 2nd edition. *J Am Acad Orthop Surg*. 2013;21(9):577-579. doi:10.5435/JAAOS-21-09-577.

15. Chambers HG, Shea KG, Anderson AF, et al. Diagnosis and treatment of osteochondritis dissecans. *J Am Acad Orthop Surg*. 2011;19(5):297-306. doi:10.5435/00124635-201105000-00007.

16. Zwolanek D, Satué M, Proell V, Godoy JR, Odörfer KI, Flicker M, Hoffmann SC, Rüllicke T, Erben RG. Tracking mesenchymal stem cell contributions to regeneration in an immunocompetent cartilage regeneration model. *JCI Insight*. 2017 Oct 19;2(20):e87322. doi: 10.1172/jci.insight.87322.

Determination of the Involvement of Autologous Mesenchymal Bone Marrow Stem Cells in Reparative Chondrogenesis

Kostrub O.O., Poliachenko I.V., Kotiuk V.V., Zasadniuk I.A., Blonskyi R.I., Smirnov D.O. SI “Institute of Traumatology and Orthopedics of NAMS of Ukraine”, Kyiv

Summary. Articular cartilage injuries are observed in 60% of arthroscopies. Degenerative changes of the articular cartilage (osteoarthritis) is the most common disease of all the joints, which affects at least 10-13% of the population over the age of 60 years. Significant progress has been made in the treatment of pain and inflammation, but the evidence base for improving the articular cartilage repair remains weak. Despite the seemingly positive results of a number of studies on the use of mesenchymal stem cells (MSCs) for the articular cartilage restoration, the question of the nature of their participation in this process remains controversial. **Objective.** The objective of the study was to determine the involvement of autologous mesenchymal bone marrow stem cells in reparative chondrogenesis. **Materials and Methods.** Experimental and morphological determination of the participation of undifferentiated autologous bone marrow MSCs in reparative chondrogenesis was carried out on fifteen rabbits. MSCs of bone marrow marked with a red fluorescent dye PKH-26 (Sigma, USA) was injected into the cavity of the injured joint on the 3rd day after the articular cartilage defect formation. The presence of the transplanted labeled autologous MSCs was examined in these animals on cryostat sections on the seventh, fourteenth and twenty-first days after implantation with fluorescence microscopy. The characteristic red glow was observed in case of the presence of labeled cells in the regenerated cartilage tissue. **Results.** The presence of transplanted labeled autologous MSCs on cryostat sections was determined in all studied animals. On the 7th day, the cells were arranged diffusely, without noticeable accumulations. On the 14th day, the labeled cells fluoresced in the red zone of the spectrum and created compact conglomerates mainly at the defect zone. On the 21th day, the labeled cells were found only in the regenerate zone. The data obtained indicate the direct participation of autologous MSCs in the processes of chondroreparation after the exogenous implantation into the joint cavity. **Conclusions.** The method of autologous bone marrow MSCs labeling using PKH-26 fluorescent dyes has shown that autologous bone marrow MSCs are directly involved in the processes of chondroreparation when they are injected intraarticularly.

Key words: mesenchymal stem cells; articular cartilage; chondrogenesis; cartilage repair.

Определение участия аутологических мезенхимальных стволовых клеток костного мозга в репаративном хондрогенезе

Коструб А.А., Поляченко Ю.В., Котюк В.В., Засаднюк И.А., Блонский Р.И., Смирнов Д.А. ГУ “Институт травматологии и ортопедии НАМН Украины”, г. Киев

Резюме. Повреждения суставного хряща наблюдают у 60% оперированных артроскопически пациентов. Дегенеративные же повреждения (артроз) являются наиболее частым заболеванием всех суставов, которое поражает не меньше 10-13% населения в возрасте старше 60 лет. Значительные успехи достигнуты в лечении

болевого синдрому і запального процесу, однак доказальна база методів удосконалення репарації суставного хряща залишається слабкою. Незважаючи на це, позитивні результати ряду досліджень по використанню мезенхімальних стоволових кліток (МСК) для відновлення суставного хряща, питання характеру їх участю в цьому процесі залишається суперечливим до цих пір. **Цель дослідження.** Визначення участю аутологічних мезенхімальних стоволових кліток костного мозгу в репаративному хондрогенезі. **Матеріали і методи.** Експериментально-морфологічне визначення участю недиференційованих аутологічних МСК костного мозгу в репаративному хондрогенезі проведено на 15 кролях, котрим на 3-й день після нанесення дефекту суставного хряща в порожнину травмированого сустава вводили мечені червоним флуоресцентним зондом РКН-26 (Sigma, США) МСК костного мозгу. У тварин, котрим були трансплантовані мечені аутологічні МСК, досліджували наявність останніх на криостатних срезах на 7-й, 14-й і 21-й день після імплантації з використанням флуоресцентної мікроскопії. При наявності мечених кліток в регенераті хрящової тканини спостерігалося їх характерне червоне світіння. **Результати.** Наявність трансплантованих мечених аутологічних МСК на криостатних срезах визначалася у всіх досліджуваних тварин. На 7-й день клітки були розподілені дифузійно, без помітних скоплень. На 14-й день мечені клітки флуоресціювали в червоній зоні спектра і створювали компактні конгломерати переважно у зоні дефекту. На 21-й день мечені клітки вдалося виявити тільки в зоні регенерату. Отримані дані свідчать про безпосередню участь аутологічних МСК в процесах хондрорепації при їх екзогенному введенні в порожнину сустава. **Висновки.** Методом мечення аутологічних МСК костного мозгу з використанням флуоресцентних зондів РКН-26 доведено, що аутологічні МСК костного мозгу безпосередню участь беруть в процесах хондрорепації при їх внутрисуставному введенні.

Ключові слова: мезенхімальні стоволові клітки; суставний хрящ; хондрогенез; репарація хряща.

Відомості про авторів:

Коструб Олександр Олександрович – доктор медичних наук, професор, завідувач відділом спортивної та балетної травми ДУ “Інститут травматології та ортопедії НАМН України”, вул. Бульварно-Кудрявська, 27, Київ, 01601, Україна. E-mail: akostrub@ukr.net. ORCID: <https://orcid.org/0000-0001-7925-9362>.

Поляченко Юрій Володимирович – доктор медичних наук, професор, в. о. директора ДУ “Інститут травматології та ортопедії НАМН України”, вул. Бульварно-Кудрявська, 27, Київ, 01601, Україна. E-mail: poliach.yu@gmail.com. ORCID: <https://orcid.org/0000-0003-1814-4240>.

Котюк Віктор Володимирович – кандидат медичних наук, старший науковий співробітник відділу спортивної та балетної травми ДУ “Інститут травматології та ортопедії НАМН України”, вул. Бульварно-Кудрявська, 27, Київ, 01601, Україна. E-mail: kotyuk_v@ukr.net. ORCID: <https://orcid.org/0000-0001-8837-8603>.

Засаднюк Іван Андрійович – кандидат медичних наук, науковий співробітник відділу спортивної та балетної травми ДУ “Інститут травматології та ортопедії НАМН України”, вул. Бульварно-Кудрявська, 27, Київ, 01601, Україна. E-mail: zasadnyuk@ukr.net. ORCID: <https://orcid.org/0000-0002-1099-4454>.

Блонський Роман Іванович – доктор медичних наук, провідний науковий співробітник відділу спортивної та балетної травми ДУ “Інститут травматології та ортопедії НАМН України”, вул. Бульварно-Кудрявська, 27, Київ, 01601, Україна. E-mail: drblonskiy@ukr.net. ORCID: <https://orcid.org/0000-0003-2310-6345>.

Смірнов Дмитро Олександрович – кандидат медичних наук, лікар ортопед-травматолог відділу спортивної та балетної травми ДУ “Інститут травматології та ортопедії НАМН України”, вул. Бульварно-Кудрявська, 27, Київ, 01601, Україна. E-mail: sporttrauma@gmail.com.

Information about the authors:

Kostrub Oleksandr Oleksiiovych – D.Med.Sc., professor, head of the Department of Sports and Ballet Injuries, SI “Institute of Traumatology and Orthopedics of NAMS of Ukraine”, 27 Bulvarno-Kudriavska St., Kyiv, 01601, Ukraine. E-mail: akostrub@ukr.net. ORCID: <https://orcid.org/0000-0001-7925-9362>.

Poliachenko Iuriy Volodymirovich – D.Med.Sc., professor, acting director of the SI “Institute of Traumatology and Orthopedics of NAMS of Ukraine”, 27 Bulvarno-Kudriavska St., Kyiv, 01601, Ukraine. E-mail: poliach.yv@gmail.com. ORCID: <https://orcid.org/0000-0003-1814-4240>.

Kotiuk Viktor Volodymyrovych – Ph.D. in Medicine, senior researcher at the Department of Sports and Ballet Injuries, SI “Institute of Traumatology and Orthopedics of NAMS of Ukraine”, 27 Bulvarno-Kudriavska St., Kyiv, 01601, Ukraine. E-mail: kotyuk_v@ukr.net. ORCID: <https://orcid.org/0000-0001-8837-8603>.

Zasadniuk Ivan Andriiovych – Ph.D. in Medicine, researcher at the Department of Sports and Ballet Injuries, SI “Institute of Traumatology and Orthopedics of NAMS of Ukraine”, 27 Bulvarno-Kudriavska St., Kyiv, 01601, Ukraine. E-mail: zasadnyuk@ukr.net. ORCID: <https://orcid.org/0000-0002-1099-4454>.

Blonskyi Roman Ivanovych – D.Med.Sc., leading researcher at the Department of Sports and Ballet Injuries, SI “Institute of Traumatology and Orthopedics of NAMS of Ukraine”, 27 Bulvarno-Kudriavska St., Kyiv, 01601, Ukraine. E-mail: drblonskiy@ukr.net. ORCID: <https://orcid.org/0000-0003-2310-6345>.

Smirnov Dmytro Oleksiiovych – Ph.D. in Medicine, orthopedic surgeon at the Department of Sports and Ballet Injuries, SI “Institute of Traumatology and Orthopedics of NAMS of Ukraine”, 27 Bulvarno-Kudriavska St., Kyiv, 01601, Ukraine. E-mail: sporttrauma@gmail.com.

Сведения об авторах:

Коструб Александр Алексеевич – доктор медицинских наук, профессор, заведующий отделом спортивной и балетной травмы ГУ “Институт травматологии и ортопедии НАМН Украины”, ул. Бульварно-Кудрявская, 27, Киев, 01601, Украина. E-mail: akostrub@ukr.net. ORCID: <https://orcid.org/0000-0001-7925-9362>.

Поляченко Юрий Владимирович – доктор медицинских наук, профессор, и. о. директора ГУ “Институт травматологии и ортопедии НАМН Украины”, ул. Бульварно-Кудрявская, 27, Киев, 01601, Украина. E-mail: poliach.yv@gmail.com. ORCID: <https://orcid.org/0000-0003-1814-4240>.

Котюк Виктор Владимирович – кандидат медицинских наук, старший научный сотрудник отдела спортивной и балетной травмы ГУ “Институт травматологии и ортопедии НАМН Украины”, ул. Бульварно-Кудрявская, 27, Киев, 01601, Украина. E-mail: kotyuk_v@ukr.net. ORCID: <https://orcid.org/0000-0001-8837-8603>.

Засаднюк Иван Андреевич – кандидат медицинских наук, научный сотрудник отдела спортивной и балетной травмы ГУ “Институт травматологии и ортопедии НАМН Украины”, ул. Бульварно-Кудрявская, 27, Киев, 01601, Украина. E-mail: zasadnyuk@ukr.net. ORCID: <https://orcid.org/0000-0002-1099-4454>.

Блонский Роман Иванович – доктор медицинских наук, ведущий научный сотрудник отдела спортивной и балетной травмы ГУ “Институт травматологии и ортопедии НАМН Украины”, ул. Бульварно-Кудрявская, 27, Киев, 01601, Украина. E-mail: drblonskiy@ukr.net. ORCID: <https://orcid.org/0000-0003-2310-6345>.

Смирнов Дмитрий Алексеевич – кандидат медицинских наук, врач ортопед-травматолог отдела спортивной и балетной травмы ГУ “Институт травматологии и ортопедии НАМН Украины”, ул. Бульварно-Кудрявская, 27, Киев, 01601, Украина. E-mail: sporttrauma@gmail.com.

Для кореспонденції: Котюк Віктор Володимирович, кандидат медичних наук, старший науковий співробітник, відділ спортивної та балетної травми ДУ “Інститут травматології та ортопедії НАМН України”, вул. Бульварно-Кудрявська, 27, Київ, 01601, Україна. Тел. +38(068)3214287. E-mail: kotyuk_v@ukr.net.

For correspondence: Kotiuk Viktor V., Ph.D. in Medicine, senior researcher, the Department of Sports and Ballet Injuries, SI "Institute of Traumatology and Orthopedics of NAMS of Ukraine", 27 Bulvarno-Kudriavska St., Kyiv, 01601, Ukraine. Tel. +38(068)3214287. E-mail: kotyuk_v@ukr.net.

Для корреспонденции: Котюк Виктор Владимирович, кандидат медицинских наук, старший научный сотрудник, отдел спортивной и балетной травмы ГУ "Институт травматологии и ортопедии НАМН Украины", ул. Бульварно-Кудрявская, 27, Киев, 01601, Украина. Тел. +38(068)3214287. E-mail: kotyuk_v@ukr.net.

УДК: 617.58-089.873.4-06:616-006.385:616-089.8

DOI: 10.37647/0132-2486-2020-105-2-11-17

Surgical Treatment of Symptomatic Neuromas After Lower Limb Amputations

Liabakh A.P., Lazarenko H.M., Piatkovskyi V.M.

SI "Institute of Traumatology and Orthopedics of NAMS of Ukraine", Kyiv

Summary. *The pain after amputations is a global problem of modern medicine. There are three distinct clinical entities that can form the postamputation pain: phantom limb pain (PLP), phantom sensations (PSs), and residual limb pain (RLP). PLP and PSs are pathophysiological phenomena, which need complex conservative treatment. RLP is a local condition that arises from neuroma, excessive scarring, osteophytes, etc. and can be resolved by surgery. Objective:* to analyze the results of surgical treatment of patients with symptomatic neuromas after lower limb amputations (LLA). **Materials and Methods.** *The study included 43 patients with symptomatic neuromas 3–10 years after LLA. There were 40 male and 3 female patients (mean age 33.9±3 years). Amputations were caused by trauma (33 cases), mine-blast injury (7 cases), diabetes (1 case), and oncology (2 cases). The level of amputation was thigh (3 cases), knee (1 case), and ankle (39 cases). The pain intensity was measured by the VAS (Visually Analog Scale) and prosthesis using by the ALAC (Artificial Limb and Appliance Centre, USA) scale. Results.* RLP had 43 patients (100%), PLP – 8 (8.6%), and PSs – 35 (81.4%) patients. The average level of pain was 7.4±0.9. Prosthesis was used in 74.4% (32 patients), but 11 of them used prosthesis for cosmetic or transportation reasons (levels I and II by the ALAC scale). Complications after surgery were presented by hematoma (3 cases), marginal skin necrosis (2 cases), and tearing of m. gastrocnemius from the tibia after the fall on the stump (1 case). The results were assessed in 35 patients in terms from 1 to 15 years. The pain severity decreased from 7.4±0.9 to 3.2±0.6 ($p<0.05$; two-sample t-test). The number of RLP cases decreased to 11 (31.4%), but the number of PLP and PSs cases did not significantly change (PLP – 5 cases or 14.3%; PSs – 27 cases or 77.1%). The prosthesis using risen to 100% due to functionality (III–VI levels by the ALAC scale). **Conclusions.** *Surgical method is the main treatment of symptomatic neuromas after LLA. The surgery must expect proximal neurotomy and, if need, reamputation and stump reconstruction. This approach helps to reduce pain and improves the functional ability of persons with LLA.*

Key words: *pain; residual limb pain; lower limb amputation; surgery.*

Introduction

Limb amputation is a severe somatic and psychological trauma followed by no complete recovery. One of the important factors of the reduced quality of life of a person who has undergone amputation is phantom

limb syndrome, which includes three distinct clinical conditions: phantom limb pain (PLP), phantom sensations (PSs), and stump pain (residual limb pain, RLP). Almost all patients who underwent limb amputation experience each of the described disorders in the certain periods of time. The part of the patients who need