

характерна для гипер- и нормолордоза. Гиполордоз статистически достоверно ($p < 0,05$) характеризуется более быстрым течением патологического процесса, чем другие типы лордоза. Результаты проведенных исследований по определению зависимости формы прогрессирования коксартроза от варианта вертикальной осанки будут способствовать дальнейшей разработке клинико-диагностического и лечебного алгоритма больных с тазобедренно-поясничным синдромом.

Ключевые слова: тазобедренно-поясничный синдром, формы прогрессирования коксартроза, вариант вертикальной осанки, взаимосвязь.

Для листування: Галузинський Олександр Анатолійович, науковий співробітник відділу ортопедії та травматології дорослих, ДУ "Інститут травматології та ортопедії НАМН України", Бульварно-Кудрявська вул., 27, Київ, 01601, Україна. E-mail: dr_alef@ukr.net.

For correspondence: Haluzynskiy Oleksandr A., researcher, the Department of Orthopedics and Traumatology of Adults, SI "Institute of Traumatology and Orthopedics of NAMS of Ukraine", 27 Bulvarno-Kudriavska St., Kyiv, 01601, Ukraine. E-mail: dr_alef@ukr.net.

УДК: 616.717.9:616.727:616.8-009.12:617.578-085-036.82

DOI: 10.37647/0132-2486-2020-104-1-54-64

Хірургічне лікування стійких контрактур міжфалангових суглобів пальців кисті

Науменко Л.Ю.¹, Костриця К.Ю.², Мамет'єв А.О.¹

¹ДЗ "Дніпропетровська медична академія МОЗ України", м. Дніпро

²КП "Новомосковська центральна регіональна лікарня інтенсивного лікування", м. Новомосковськ

Резюме. Актуальність. Лікування наслідків внутрішньосуглобових пошкоджень пальців кисті до теперішнього часу залишається однією з проблем, яка потребує подальшого вирішення. **Мета роботи.** Покращити результати хірургічного лікування після травматичних стійких контрактур міжфалангових суглобів пальців кисті. **Матеріали і методи.** З метою оцінки ефективності запропонованого лікувального підходу було проаналізовано результати лікування 77 хворих із післятравматичними контрактурами суглобів пальців. Пацієнти лікувались згідно з запропонованою клініко-реабілітаційною програмою, проводився аналіз показників до початку лікування, через 3 місяці та 1 рік після лікування із застосуванням бальної системи оцінки функціонального стану кисті і шкали QuickDASH. **Результати та їх обговорення.** За результатами аналізу 77 пацієнтів із наслідками травм міжфалангових суглобів за 2 системами оцінки функції міжфалангових суглобів було виявлено, що хірургічне лікування тяжких і середньої тяжкості артрогенних контрактур із використанням способу дистракційної артропластики і коригуючих остеотомій забезпечує покращення функціональних результатів за рахунок досягнення конгруентних взаємовідносин у суглобах та мобілізації зв'язкового апарату. **Висновки.** Комплексне лікування згідно з запропонованою клініко-реабілітаційною програмою дозволяє збільшити кількість найближчих позитивних результатів в основних підгрупах обох груп до 22 (68,8%) проти 5 (11,1%) у підгрупах порівняння ($p < 0,001$) згідно з бальною шкалою оцінки та відмінних і хороших результатів згідно зі шкалою QuickDASH, до 20 (62,5%)

і 12 (37,5%) проти 1 (2,2%) і 41 (91,1%) випадків, відповідно ($p < 0,001$). При вивченні віддалених результатів хірургічного лікування артрогенних контрактур міжфалангових суглобів отримані позитивні результати у 37 (63,8%) пацієнтів, задовільні – у 20 (34,5%), незадовільні – в 1 (1,7%) хворого згідно з бальною шкалою оцінки та 27 (46,6%) відмінних, 30 (51,7%) хороших і 1 (1,7%) задовільний результат згідно зі шкалою QuickDASH.

Ключові слова: міжфаланговий суглоб пальця кисті, контрактура, хірургічне лікування, дистракційна артропластика, коригуюча остеотомія.

Вступ

Ушкодження кисті, які супроводжуються значним травмуванням тканин, складають від 63,3 до 75%, а несприятливі наслідки лікування таких травм у вигляді артрогенних контрактур становлять від 25 до 38% [1]. Артрогенні контрактури суглобів пальців кисті представляють складну категорію функціональних порушень, які обумовлені як топографо-анатомічними взаємовідносинами контактних поверхонь суглобів, так і станом м'яких тканин, що оточують суглоб [2]. Провідними причинами артрогенних контрактур є багатуламкові внутрішньосуглобові переломи фаланг, що не зрослися, компресійні та імпресійні переломи з порушенням конгруентності суглоба, переломи виростків із неусуненим зміщенням фрагментів, невправлені вивихи і підвивихи у суглобах із пошкодженнями колатеральних зв'язок, переломи, що неправильно зрослися із хибною установкою пальця [3, 4].

Складність лікування артрогенних контрактур обумовлена високодиференційованою анатомічною будовою і витонченою фізіологічною функцією сегментів і кисті загалом [5, 6, 7]. Останнім часом у лікуванні артрогенних контрактур досягнуто значних успіхів. Разом із цим, повноцінне відновлення функції уражених суглобів продовжує привертати увагу фахівців, адже число незадовільних результатів лікування залишається вагомим.

Залишаються дискусійними питання вибору способу хірургічного лікування залежно від вираженості контрактур, давності пошкоджень, стану тканин, що оточують суглоби. Потребують уточнення строки початку відновлення рухливості в суглобах після оперативного втручання та інтенсивність функціональних навантажень. Існує потреба індивідуального підходу до формування програми післяопераційної реабілітації з урахуванням вибору способу хірургічного лікування, можливостей самого постраждалого і його функціональних потреб.

Мета роботи – покращити результати хірургічного лікування післятравматичних стійких контрактур міжфалангових суглобів (МФС) пальців кисті.

Матеріали та методи

Нами були проаналізовані результати лікування 77 хворих із наслідками травматичних пошкоджень трифалангових пальців кисті у вигляді стійких контрактур МФС пальців кисті, які проходили лікування в клініці ДУ “Український державний науково-дослідний інститут медико-соціальних проблем інвалідності МОЗ України” та КЗ “НЦРЛ”ДОР за період 2014-2019 рр. та мали 3-4-й ступінь контрактури згідно з класифікацією American Society for Surgery of Hand. Серед пацієнтів було 60 (77,9%) чоловіків і 17 (22,1%) жінок віком від 18 до 77 років (середній вік $39,0 \pm 1,8$ років). Усі хворі дали інформовану добровільну згоду на участь у дослідженні.

Критеріями виключення із дослідження були: ураження першого пальця кисті, захворювання та гнійно-запальні процеси в суглобах пальців, травми сухожилків.

Різноманітність артрогенних контрактур за причиною та ступенем вираженості обумовила необхідність формування алгоритму лікування і реабілітації залежно від вираженості, характеру травмування і терміну давності.

Первинні контрактури МФС виникають унаслідок пошкодження структур, що утворюють суглоб. Надалі при тривалій функції в капсулі МФС поступово розвиваються вторинні дегенеративно-дистрофічні зміни, в результаті яких обмежується обсяг рухів у суглобі. Слід відзначити, що на відміну від первинних контрактур, вторинні контрактури розвиваються більш повільно, іноді протягом багатьох місяців (рис. 1). При наслідках внутрішньосуглобових переломів, при тривалій іммобілізації формуються в переважній більшості випадків згинально-розгинальні контрактури вираженого характеру, які мають обмежені показання до консервативного лікування.

З урахуванням характеру і тяжкості пошкоджень усі пацієнти зі стійкими контрактурами були розподілені на дві клінічні групи. Першу клінічну групу склали хворі з ізольованими контрактурами МФС пальця – 49 (63,6%) пацієнтів, другу – хворі з множинними контрактурами суглобів пальців кисті – 28 (36,4%) осіб. В обох групах переважали чоловіки

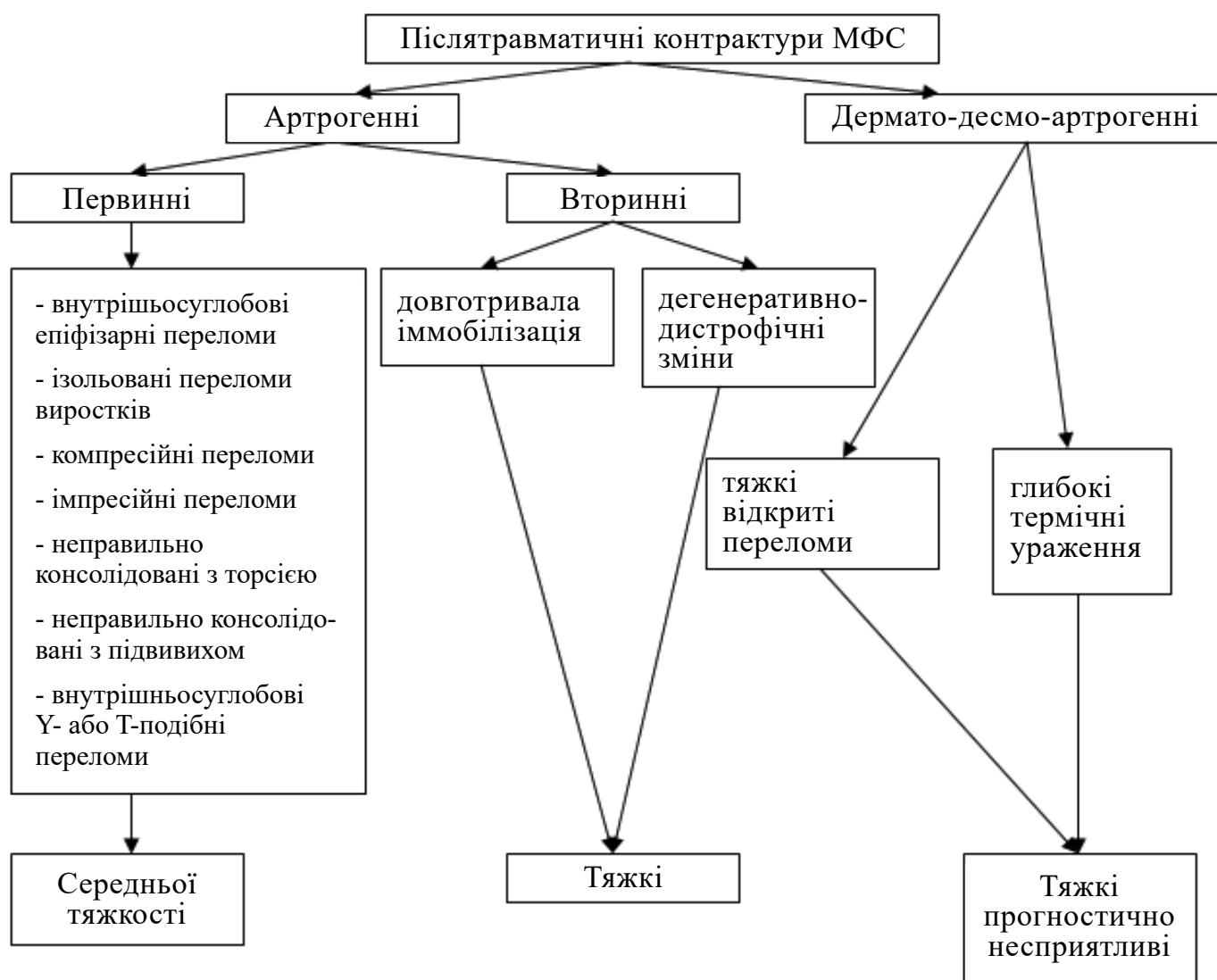


Рис. 1. Схема формування післятравматичних контрактур МФС

– 83,7% в I групі та 67,9% – в II, а також особи активного працездатного віку (до 50 років) – 79,6% і 67,9%, відповідно за групами ($p > 0,05$ між групами). Близько половини хворих (45,5%) звернулись за допомогою через 3-12 місяців після травми (в середньому через $3,2 \pm 0,35$ місяців), у тому числі 61,2% пацієнтів I групи і 42,9% – II ($p > 0,05$), а кожен десятий (10,4%) – пізніше одного року (табл. 1).

Більшість досліджуваних пацієнтів (63,6%) була з наслідками тяжких уражень, пов'язаних із високоенергетичними зовнішніми факторами, дією циркулярно-фрезерних, пресових механізмів, що призвело до відривів, руйнувань сегментів, ампутаційних дефектів. Причому серед хворих із множинними контрактурами МФС пальця відсоток таких пацієнтів був вдвічі більшим, ніж у хворих із ізольованими порушеннями – 92,9% проти 46,9% ($p < 0,001$). Терміни лікування досягали 90-120 днів, а інвалідність склала 12,2%. Дані хворі потребували повторних оператив-

них втручань, заходів функціональної реабілітації як в доопераційний, так і в післяопераційний періоди.

Комплекс лікувальних заходів у нашому дослідженні включав передопераційну підготовку – використовували засоби фізіотерапії: магнітотерапію, лазеротерапію, електроміостимуляцію; проводили заняття ЛФК по третьому періоду з використанням елементів кінезотерапії і постізометричної релаксації. Хірургічний етап включав ранню функціональну мобілізацію в умовах дистракційного режиму в апараті та фізіофункціональний супровід після демонтажу пристрою.

Усього виконано операції на 110 трифалангових пальцях на правій та лівій кистях, у I групі відповідно до кількості обстежених – 49, у II – 61 ($p < 0,001$). Характеристика оперативних втручань у групах спостереження представлена в табл. 2.

Нами запропонована та впроваджена клініко-реабілітаційна програма лікування стійких артроген-

Таблиця 1

Загальна характеристика пацієнтів із контрактурами МФС

Показник	Усі обстежені (n=77)	Група I – ізольовані контрактури МФС			Група II – множинні контрактури МФС			
		I-а (n=20)	I-б (n=29)	усього (n=49)	II-а (n=12)	II-б (n=16)	усього (n=28)	
Стать, n/%	жіноча	17/22,1	3/15,0	5/17,2	8/16,3	5/41,7	4/25,0	9/32,1
	чоловіча	60/77,9	17/85,0	24/82,8	41/83,7	7/58,3	12/75,0	19/67,9
Середній вік, роки, M±m		39,0±1,8	39,9±4,1	36,7±2,5	38,0±2,2	38,5±4,1	42,4±4,2	40,7±3,0
Строки після травми, n/%	1-3 міс.	42/54,5	15/75,0	15/51,7	30/61,2	7/58,3	5/31,3	12/42,9
	3-12 міс.	27/35,1	4/20,0	11/37,9	15/30,6	4/33,3	8/50,0	12/42,9
	понад 12 міс.	8/10,4	1/5,0	3/10,4	4/8,2	1/8,3	3/18,7	4/14,3
Ступінь функціональних порушень, n/%	виражені	28/36,4	6/30,0*	20/69,0*	26/53,1#	1/8,3	1/6,2	2/7,1#
	різко виражені	49/63,6	14/70,0*	9/31,0*	23/46,9#	11/91,7	15/93,8	26/92,9#

Примітки: * – розбіжності між підгрупами достовірні при $p < 0,01$; # – розбіжності між групами достовірні при $p < 0,001$ (критерій χ^2 Пірсона)

Таблиця 2

Розподіл пацієнтів зі стійкими контрактурами залежно від застосованих методик хірургічної реабілітації, n/%

Група	Дистракційна артропластика за допомогою АЗФ	Коригуюча деротаційна остеотомія	Артродез	Артроліз	Лігаменто-капсулотомія	Шкірна пластика	Усього
I	20/40,8	8/16,3	3/6,1	7/14,3	6/12,3	5/10,2	49/100
II	9/32,1	7/25,0	2/7,1	3/10,7	3/10,7	4/14,3	28/100
Усього	29/37,6	15/19,5	5/6,5	10/13,0	9/11,7	9/11,7	77/100

них контрактур, до якої в першу чергу увійшли хворі з наслідками тяжких уражень. З урахуванням виду застосованої клініко-реабілітаційної програми кожна група була рандомізована на дві підгрупи. Пацієнтам основних підгруп (I і II) хірургічне лікування проводилось за запропонованими нами методиками, в підгрупах порівняння (I-б і II-б) операції виконувались за загальноприйнятими методиками.

Як видно з табл. 1, виділені підгрупи спостереження – I-а і I-б, II-а і II-б – були статистично порівнянними ($p > 0,05$) за статтю, віком пацієнтів і давністю травми. Ступінь вираженості функціональних порушень кисті до лікування при ізольованих МФС був вище у хворих основної підгрупи I-а (70,0%) проти 31,0% у підгрупі порівняння I-б ($p < 0,001$), проте це негативно не вплинуло на результати реабілітації.

Пацієнтам із первинними артрогенними контрактурами внаслідок застарілих вивихів та внутрішньосуглобових переломів фаланг (29 осіб) із середнім ступенем тяжкості була виконана дистракційна артропластика. В основній підгрупі (а) обох груп ми застосували дистракційну артропластику за допомогою оригінального шарнірного апарату зо-

внішньої фіксації (АЗФ) (патент № u201511860 від 30.11.2015 р.). Даний метод застосований у 15 випадках, у тому числі в комбінаціях з іншими мобілізуючими операціями.

Для ілюстрації використання методики дистракційної артропластики у хворої I групи наводимо наступне клінічне спостереження.

Клінічний приклад 1. Хвора М., 1967 р. н., історія хвороби № 565, три місяці після побутової травми. Діагноз: післятравматична артрогенна згинальна контрактура ПМФС V пальця лівої кисті середньої тяжкості. Об'єм рухів у ДМФС – 30°/65°, в ПМФС – 90°/110°, в ПФС – 10°/85°, дефіцит згинання V пальця 1 см. Зниження сили кисті 20%, артроз ПМФС I ст., виражений біль при виконанні захватів. У клініці під місцевою анестезією змонтований АЗФ оригінальної конструкції в режимі дистракції, з 3-ї доби розпочата екстензія ПМФС шляхом повороту в шарнірі на 3-5 градусів на добу в 3-4 прийоми. Апарат демонтовано через 3 тижні, фізіофункціональне лікування ще на 3 тижні. Повернулася до праці через 55 днів. При огляді через 3 місяці об'єм рухів ДМФС – 0°/65°, в ПМФС – 0°/110°, в ПФС – 0°/85° (рис. 2).

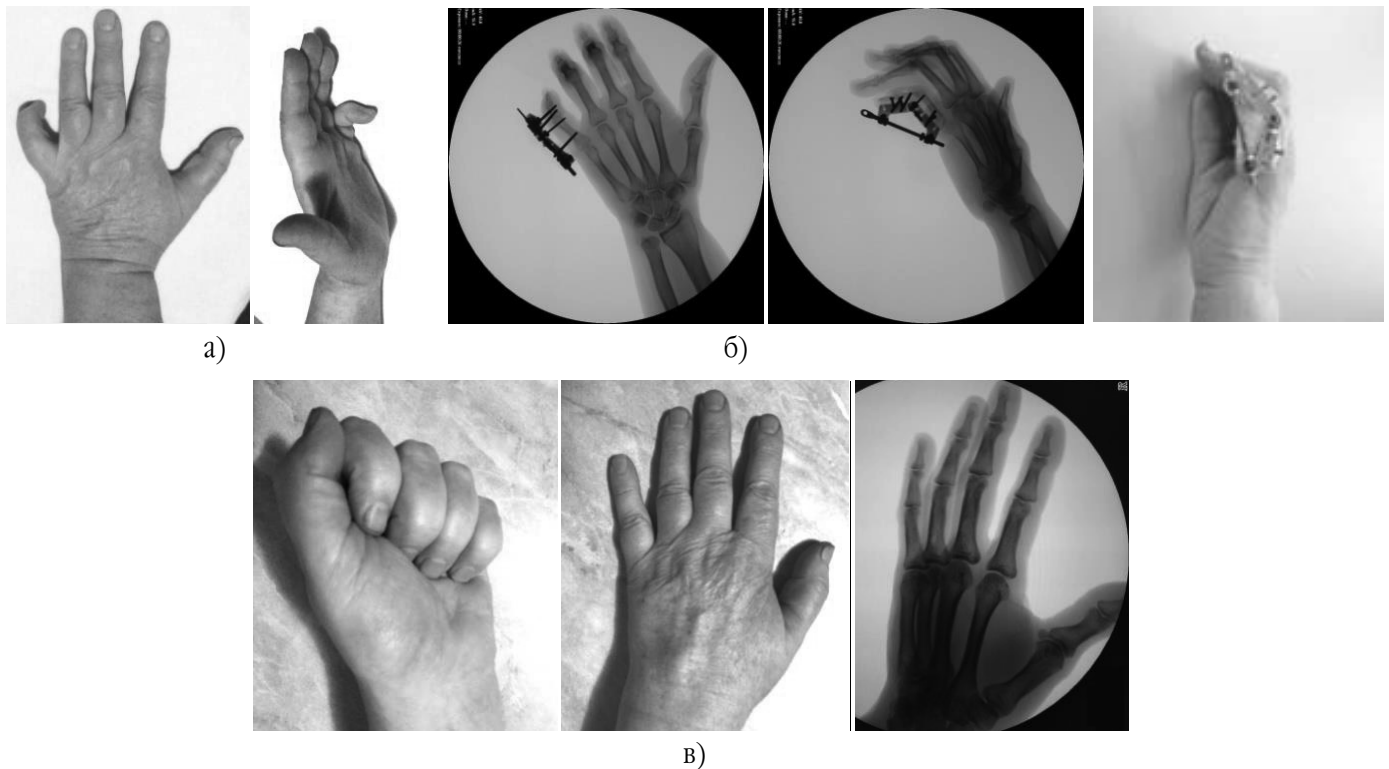


Рис. 2. Фотовідбитки кисті хворої до початку лікування: а) фотовідбитки кисті хворої на етапі лікування; б) в дистракційному апараті; в) віддалений функціональний результат

При первинних артрогенних контрактурах МФС середнього ступеня тяжкості внаслідок неправильно консолидованих переломів із торсією більше 10° виконувалась коригуюча деторсійна остеотомія (15 осіб). Нами застосований спосіб деторсійної остеотомії для відновлення анатомічної конгруентності суглобових поверхонь із фіксацією шпильками. Деротаційна остеотомія проводилась на рівні шийки проксимальної фаланги. Фіксацію відламків фаланги шпильками здійснювали позасуглобово. Проводилась фіксація фаланги шиною для запобігання набряку. Шпильки видаляли через 3-5 тижнів. У післяопераційний період ускладнень у пацієнтів не спостерігалось.

Лікування вторинних артрогенних контрактур внаслідок тривалої іммобілізації і дегенеративно-дистрофічних змін м'якотканинних і кістково-суглобових структур пальця кисті проводилось шляхом відновних втручань на капсулі суглоба, зв'язковому апараті, суглобових поверхнях і шкірній пластинці. Лігаментокапсулотомія нами виконана у 9 пацієнтів (6 і 3 в I і II групах відповідно), артроліз – у 10 (7 і 3 пацієнтів). У всіх цих пацієнтів ступінь функціональних порушень перед лікуванням був тяжким, а строки після травми перевищували 3 місяці.

Ілюстрацією лікування множинної згинально-розгинальної контрактури внаслідок тотальних пошкоджень структур пальців після вивиху фаланги є наступний клінічний приклад.

Клінічний приклад 2. Пацієнт Р., 54 роки, історія хвороби № 5635, три місяці після травми. Діагноз: стійкі розгинальні контрактури в суглобі III-IV пальців правої кисті. Побутова травма – відкритий вивих ПМФС III-IV пальців, виконано ПХО ран за місцем проживання, гіпсову іммобілізацію. Дефіцит згинання III-IV пальців більше 3 см, обмеження рухів в ДМФС – $23^\circ/65^\circ$, в ПМФС – $-17^\circ/10^\circ$, в ПФС – $0^\circ/60^\circ$. Зниження сили захвату кисті до 80% від контрлатеральної кисті, легкий акроціаноз та термоасиметрія, помірний набряк III-IV пальців. У клініці виконана капсулотомія, відкрите вправлення підвивиху проксимальних міжфалангових суглобів III-IV пальців правої кисті, пластика капсульно-зв'язкового апарату (рис. 3а, б).

Післяопераційний період був розподілений на 3 етапи: іммобілізаційний, післяіммобілізаційний та посиленої кінезіотерапії. На кожному етапі хворий отримував комплекс ЛФК із фізіопроцедурами: на I етапі – УВЧ, лазеротерапію, магнітотерапію, на II етапі – іонофорез із НПЗП, тепловодолікування, на III – механо- і трудотерапію. Отриманий результат був розцінений як позитивний, усунена виражена деформація кисті, стійкий больовий синдром, відновлені активні рухи.

При лікуванні тяжких дермато-десмо-артрогенних контрактур нами застосовувалися методики стабілізуючих втручань. Артродез МФС із фіксацією в функціонально вигідному положенні проводився

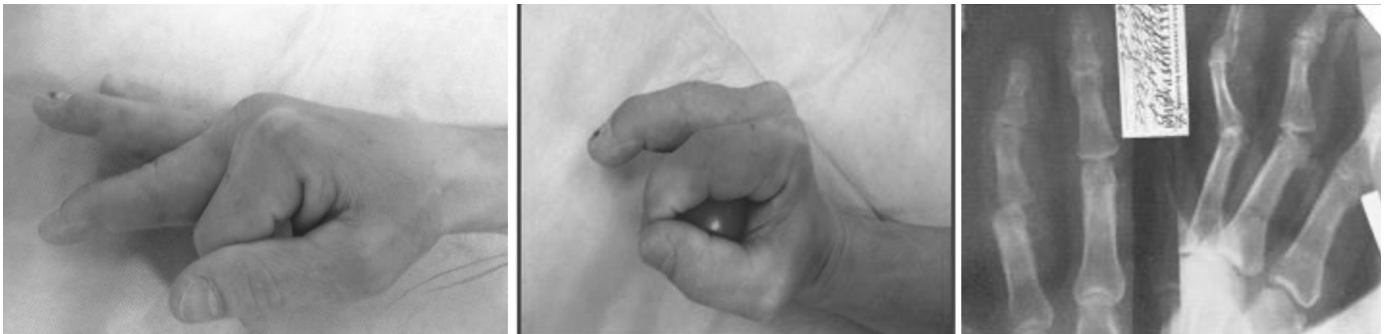

Рис. 3а. Функція кисті до лікування

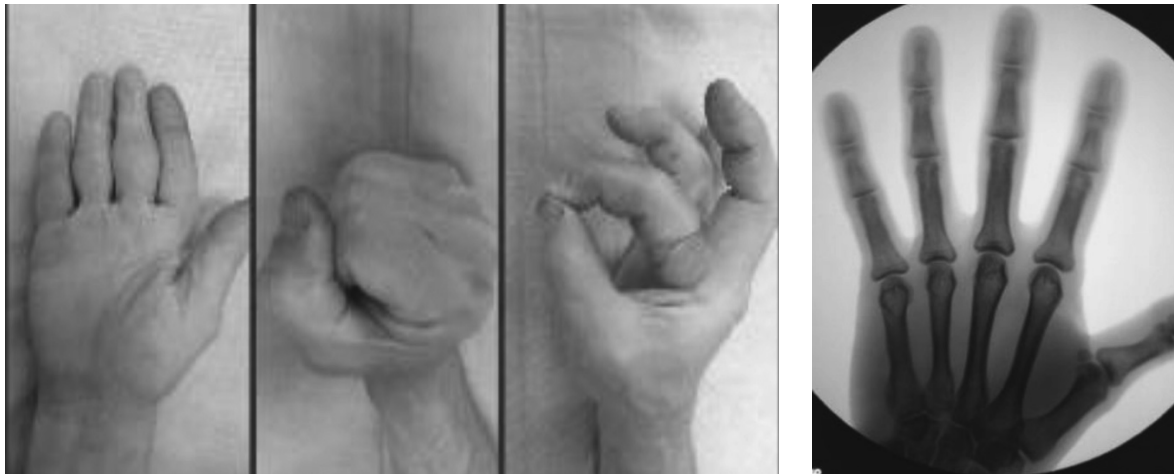

Рис. 3б. Віддалений результат і функція кисті після лікування

при значному руйнуванні суглоба або дефекті суглобових поверхонь, різко вираженому больовому синдромі в області суглоба, деформації суглоба у функціонально невідповідному положенні в поєднанні з дефектом згинально-розгинального апарату. Дана операція виконана у 5 осіб (3 і 2 I та II груп відповідно).

Для оцінки функціональних результатів до та після лікування ушкоджень структур пальців кисті застосували модифіковану шкалу QuickDASH (Disabilities of Arm, Shoulder and Hand) та бальну оціночну шкалу [8, 9]. За критеріями якісної оцінки функціональних результатів за шкалою QuickDASH відмінним вважали результат в діапазоні від 0 до 25 балів, хорошим – від 26 до 50, задовільним – від 51 до 75 і незадовільним – понад 75 балів. Динамічне спостереження 77 хворих проводилось до початку лікування та через 3 місяці. Віддалені наслідки через 1 рік досліджені у 58 пацієнтів.

Статистичний аналіз здійснювався за допомогою програмного продукту STATISTICA v.6.1 (StatSoftInc., серійний № AGAR909E415822FA). Враховуючи відхилення від нормального закону розподілу більшості кількісних змінних, що оцінювався за критерієм Шапіро – Уїлка, для опису центральної тенденції кількісних даних та їх порівняння в різних групах

та у динаміці спостереження використовували непараметричні характеристики і методи: медіану з інтерквартильним розмахом – Me (25%; 75%), критерії Манна – Уїтні (U), Вілкоксона (W), непараметричний дисперсійний аналіз Краскела – Уоліса (H) та критерій Данна при множинних порівняннях. При порівнянні відносних показників використовували критерій Хі-квадрат Пірсона (χ^2) з поправкою Йетса.

Результати та їх обговорення

Аналіз порушень функції кисті у хворих з ізольованими контрактурами МФС до початку лікування показав більш виражений дефіцит функції кисті у I-а підгрупі (70,0%), ніж у підгрупі порівняння I-б (31,0%) ($p < 0,001$). Середня бальна оцінка становила 42,5 (40,5; 47,0) і 37,5 (34,5; 41,5), відповідно за підгрупами ($p < 0,05$). Незважаючи на цю різницю, через 3 місяці комплексного лікування за запропонованою клініко-реабілітаційною програмою в основній підгрупі досягнуто зменшення медіани бальної оцінки функціональних порушень у 4,7 раза (з 42,5 до 9,0 балів; $p < 0,001$) із відповідним збільшенням частки легких (50,0%) і помірних (25,0%) порушень ($p < 0,001$). Подібна картина простежувалась і у від-

далений період (рис. 4). За шкалою QuickDASH середні показники функції кисті в підгрупі I-а через 3 міс. зменшилися із 38,6 (31,1; 45,8) бала до 20,5 (18,2; 29,5) балів, тобто в 1,9 раза ($p < 0,001$), а кількість відмінних і хороших результатів склала 100%.

У підгрупі порівняння хворих зі стійкими ізольованими контрактурами МФС (I-б), яким лікування проводилось із використанням загальноприйнятих методик, динаміка відновлення функцій була більш повільною. Медіана бальної оцінки функціональних порушень через 3 міс. зменшилась лише в 1,2 раза (з 37,5 до 32,0 балів; $p < 0,001$), кількість пацієнтів із позитивними результатами склала 13,8% (рис. 4).

Порівнюючи ефективність лікування хворих з ізольованими контрактурами МФС у двох підгрупах,

слід відзначити більш суттєві результати у підгрупі із застосуванням оригінальних методик реабілітації. Найбільші темпи приросту функції спостерігаються у I-а підгрупі – різниця між початковим станом дефіциту функції кисті та показниками через 3 місяці та 1 рік за шкалою бальної оцінки порушень складає по 33,5 балів, що суттєво ($p < 0,001$) більше, ніж у підгрупі порівняння – різниця відповідно 5,5 і 9,5 балів (рис. 4а).

За якісними показниками результатів лікування згідно з бальною шкалою оцінювання кількість легких і помірних порушень у підгрупі I-а склала 65,0% через 3 міс. і 88,9% через 1 рік лікування проти 13,8% і 45,0% відповідно в підгрупі I-б ($p < 0,001$ і $p < 0,01$) (рис. 5а).

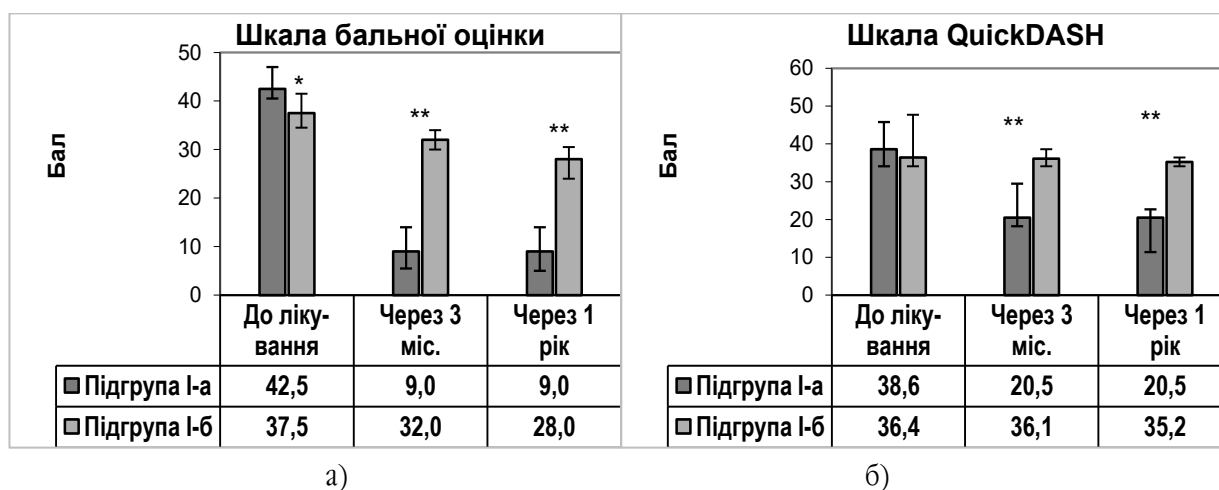


Рис. 4. Порівняння середніх показників відновлення функції кисті при ізольованих контрактурах МФС за шкалою бальної оцінки (а) і шкалою QuickDASH (б) між підгрупами дослідження: вказано Ме (25%; 75%); * – $p < 0,05$; ** – $p < 0,001$ між підгрупами

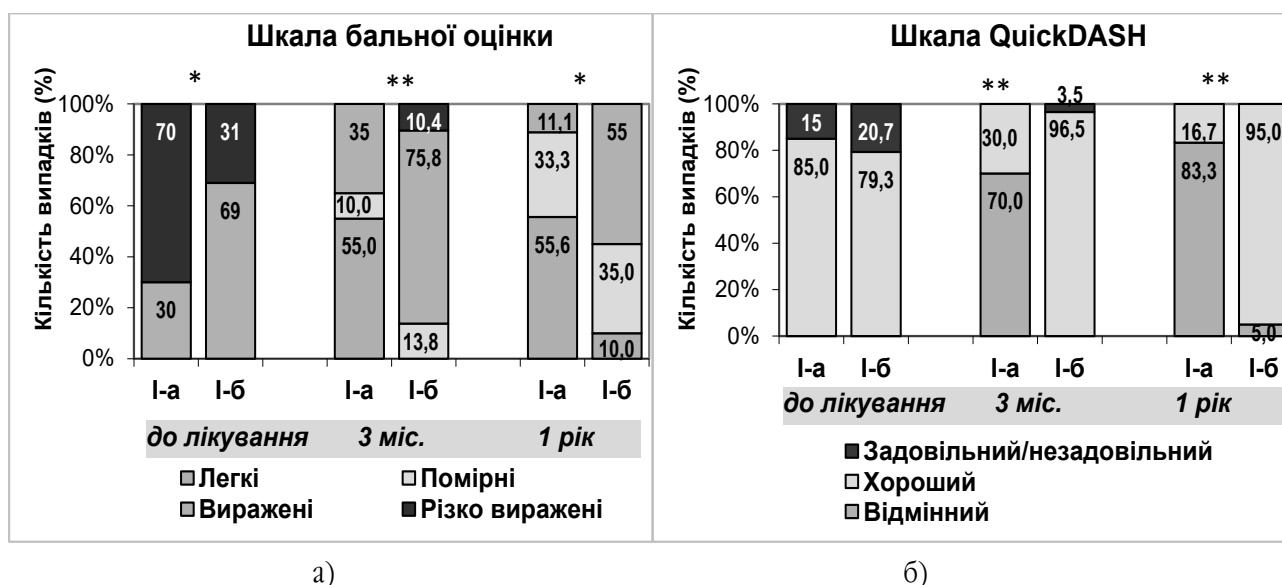


Рис. 5. Порівняння якісних показників відновлення функції кисті при ізольованих контрактурах МФС за шкалою бальної оцінки (а) і шкалою QuickDASH (б) між підгрупами дослідження: * – $p < 0,01$; ** – $p < 0,001$ між підгрупами

Аналогічні результати отримані і при порівнянні динаміки відновлення функції кисті при ізольованих контрактурах при оцінці за шкалою QuickDASH: бальна оцінка порушень функції кисті через 3 міс. і 1 рік у підгрупі I-а зменшилась на 18,1 бала, у підгрупі порівняння – на 0,3 і 1,2 бала відповідно ($p < 0,001$ між підгрупами) (рис. 4б). Відмінні результати через 1 рік спостереження отримані в 83,3% випадків у підгрупі I-а і лише в одному випадку (5,0%) у підгрупі порівняння ($p < 0,001$) (рис. 5б).

Динаміка показників відновлення функції кисті у хворих із множинними контрактурами МФС, пред-

ставлена у табл. 4 та на рис. 6, свідчить про високі темпи покращення результатів у хворих основної підгрупи II-а вже через 3 місяці комплексного лікування за запропонованою клініко-реабілітаційною програмою. На той момент як за шкалою бальної оцінки, так й за шкалою QuickDASH у половини пацієнтів (50,0%) досягнуто відмінних результатів (рис. 7). У віддалений період спостереження такий результат за шкалою QuickDASH зафіксовано у 100% пацієнтів.

У підгрупі порівняння хворих зі стійкими множинними контрактурами МФС (II-б), яким лікування проводилось із використанням загальноприйнятих

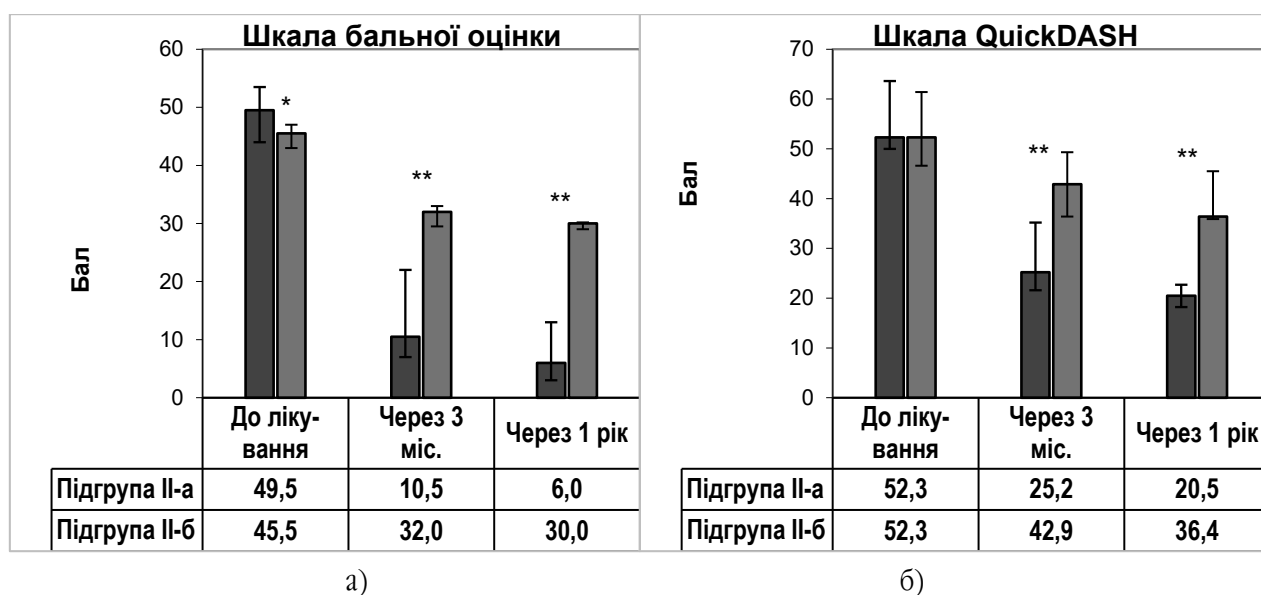


Рис. 6. Порівняння середніх показників відновлення функції кисті при множинних контрактурах МФС за шкалою бальної оцінки (а) і шкалою QuickDASH (б) між підгрупами дослідження: вказано Ме (25%; 75%); * – $p < 0,05$; ** – $p < 0,001$ між підгрупами

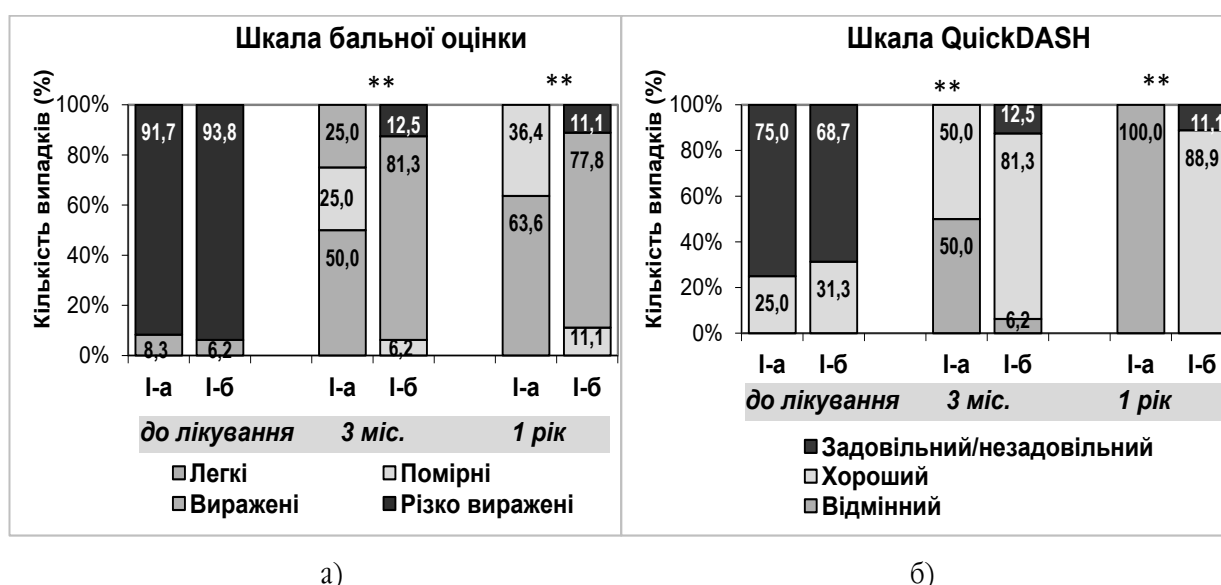


Рис. 7. Порівняння якісних показників відновлення функції кисті при множинних контрактурах МФС за шкалою бальної оцінки (а) і шкалою QuickDASH (б) між підгрупами дослідження: ** – $p < 0,001$ між підгрупами

методик, у найближчий період досягнуто достовірне ($p < 0,001$) зменшення показників дефіциту функції кисті у середньому на 29,7% за шкалою бального оцінювання і на 18,0% за шкалою QuickDASH (рис. 6). За оціночними критеріями це відповідало відмінним результатам в одному випадку (6,2%), хорошим – у 13 (81,3%), задовільним – у 2 (12,5%) і достовірно ($p < 0,001$) відрізнялось від показників підгрупи II-а (рис. 76). У віддалений період спостереження (через 1 рік) зазначені розбіжності між підгрупами збереглися. У одного хворого підгрупи порівняння контрактура продовжила прогресувати.

Узагальнюючи результати дослідження, можна відзначити наявність тяжких артрогенних контрактур і деформацій суглобів пальців кисті у 63,6% хворих із травмами, пов'язаними з високоенергетичними зовнішніми факторами, особливо при ушкодженні кількох анатомічних структур (92,9%). Диференційне хірургічне лікування в комплексі з клініко-реабілітаційними заходами дозволило зменшити кількість тяжких ушкоджень у найближчий період із 23 (46,9%) до 3 (6,1%) випадків при ізольованих контрактурах і з 26 (92,9%) до 2 (7,1%) випадків при множинних ушкодженнях ($p < 0,001$ між групами I і II до початку лікування і $p > 0,05$ через 3 міс. спостереження). Кількість отриманих відмінних і хороших результатів лікування за шкалою QuickDASH в I і II клінічних групах також була статистично порівнянною: через 3 міс. – 98,0% і 92,9%, через 1 рік – 100% і 95,0%, відповідно по групах ($p > 0,05$). Водночас найкращі результати були отримані саме в основних підгрупах I-а і II-а із застосуванням оригінальних методик реабілітації порівняно з підгрупами із застосуванням загальноприйнятих методик. Через 3 міс. відмінні результати за шкалою QuickDASH отримано у 20 (62,5%) пацієнтів основних підгруп і лише у 1 (2,2%) із підгруп порівняння ($p < 0,001$), через 1 рік спостереження співвідношення відмінних результатів у підгрупах становило 26 (89,7%) проти 1 (3,4%) при $p < 0,001$. За шкалою бальної оцінки кількість пацієнтів із легкими і помірними порушеннями функції кисті у найближчий період становила 22 (68,8%) в основних підгрупах проти 5 (11,1%) у підгрупах порівняння ($p < 0,001$), у віддалений період – 27 (93,1%) проти 10 (34,5%) при $p < 0,001$. Це свідчить про ефективність запропонованих заходів реабілітації даної категорії хворих у найближчий і віддалений періоди після хірургічного лікування.

Висновки

1. Хірургічне лікування тяжких і середньої тяжкості артрогенних контрактур із використанням

способу дистракційної артропластики і коригуючих остеотомій забезпечує покращення функціональних результатів за рахунок досягнення конгруентних взаємовідносин у суглобах та мобілізації зв'язкового апарату.

2. Комплексне лікування за запропонованою клініко-реабілітаційною програмою дозволяє збільшити кількість найближчих позитивних результатів у основних підгрупах обох груп до 22 (68,8%) проти 5 (11,1%) у підгрупах порівняння ($p < 0,001$) згідно з бальною шкалою оцінки та відмінних і хороших результатів згідно зі шкалою QuickDASH до 20 (62,5%) і 12 (37,5%) проти 1 (2,2%) і 41 (91,1%) випадків, відповідно ($p < 0,001$).

3. При вивченні віддалених результатів хірургічного лікування артрогенних контрактур міжфалангових суглобів отримані позитивні результати у 37 (63,8%) пацієнтів, задовільні – у 20 (34,5%), незадовільні – у 1 (1,7%) хворого згідно з бальною шкалою оцінки та 27 (46,6%) відмінних, 30 (51,7%) хороших і 1 (1,7%) задовільний результат згідно зі шкалою QuickDASH.

Конфлікт інтересів. Автори заявляють про відсутність конфлікту інтересів при підготовці статті.

References

1. Kurimyyu IM. Surgical treatment of contractures of the joints of the fingers in patients with consequences of polys-structural injuries. Chronicle of traumatology and orthopedics. Litopys travmatolohiyi ta ortopediyi. 2011;1-2: 55–60. (In Ukrainian).
2. Kaplan FT. The stiff finger. Hand clinics. 2010 May;26(2):191–204. [PubMed] [Google Scholar]
3. Harrison DH. The Stiff Proximal Interphalangeal Joint. The Hand. 1977;9(2):102–108. [PubMed] [Google Scholar]
4. Housbian S, Jing SS, Chikkamuniyappa C, et al. Management of posttraumatic proximal interphalangeal joint contracture. J Hand Surg Am. 2013;38(8): 1651–8.
5. Rongières M. Management of posttraumatic finger contractures in adults. Hand Surg Rehabil. 2018 Oct;37(5):275–280. [PubMed]
6. Hogan CJ, Nunley JA. Posttraumatic proximal interphalangeal joint flexion contractures. J Am Acad Orthop Surg. 2006;14(9):524–33.
7. Leibovic SJ, Bowers WH. Anatomy of the proximal interphalangeal joint. Hand clinics. 1994 May;10(2):169–178. [PubMed] [Google Scholar]
8. Smith-Forbes EV, Howell DM, Willoughby J, Pitts DG, Ubl TL. Specificity of the minimal clinically important difference of the quick Disabilities of the Arm Shoulder and Hand for distal upper extremity conditions. J Hand Ther. 2016; 49(1):81–88.
9. Bondaruk DO. Surgical treatment of patients with deformities of the fingers due to lesions of the extensor tendons: abstract. diss. Cand. honey. Sciences: 14.01.21. Donetsk, 2014. 35 p. (In Ukrainian).

Surgical Treatment of Persistent Contractures of the Interphalangeal Joints of the Fingers

Naumenko L.Yu.¹, Kostrytsia K.Yu.², Mametiev A.O.¹

¹SI "Dnipropetrovsk Medical Academy of the Ministry of Health of Ukraine", Dnipro

²ME "Novomoskovsk Central Regional Intensive Care Hospital", Novomoskovsk

Summary. Relevance. The treatment of the consequences of intraarticular injuries of fingers is still one of the problems that requires further solution. **Objective:** to improve the results of surgical treatment of post-traumatic persistent contractures of the interphalangeal joints of the fingers. **Materials and Methods.** To analyze the effectiveness of the proposed treatment approach, the results of treatment of 77 patients with post-traumatic contractures of finger joints were analyzed. Patients were treated according to the proposed clinical rehabilitation program; indicators were analyzed before treatment, 3 months and 1 year after treatment using a point system for assessing the functional state of the hand and the QuickDASH scale. **Results.** According to the results of the analysis of 77 patients with the consequences of injuries of the interphalangeal joints using 2 systems for assessing the function of the interphalangeal joints, it was found that treatment of severe and moderate arthrogenic contractures with the method of distraction arthroplasty and corrective osteotomy improves functional results by achieving congruent relationships in joints and mobilization of the ligamentous apparatus. **Conclusions.** Comprehensive treatment according to the proposed clinical rehabilitation program allows to increase the number of immediate positive results in the main subgroups of both groups to 22 (68.8%) versus 5 (11.1%) in the comparison subgroups ($p < 0.001$) on a rating scale, and excellent and good results on the QuickDASH scale up to 20 (62.5%) and 12 (37.5%) versus 1 (2.2%) and 41 (91.1%) cases, respectively ($p < 0.001$). When studying the long-term results of surgical treatment of arthrogenic contractures of the interphalangeal joints, positive results were obtained in 37 (63.8%) patients, satisfactory in 20 (34.5%) and unsatisfactory in 1 (1.7%) case according to the rating scale; 27 (46.6%) excellent, 30 (51.7%) good and 1 (1.7%) satisfactory results showed QuickDASH scale.

Key words: interphalangeal joint of the finger, contracture, surgical treatment, distraction arthroplasty, corrective osteotomy.

Хирургическое лечение стойких контрактур межфаланговых суставов пальцев кисти

Науменко Л.Ю.¹, Кострица К.Ю.², Маметьев А.А.¹

¹ГУ "Днепропетровская медицинская академия МЗ Украины", г. Днепр

²КП "Новомосковская центральная региональная больница интенсивного лечения", г. Новомосковск

Резюме. Актуальность. Лечение последствий внутрисуставных повреждений пальцев кисти до настоящего времени остается одной из проблем, которая требует дальнейшего решения. **Цель работы.** Улучшить результаты хирургического лечения после травматических стойких контрактур межфаланговых суставов пальцев кисти. **Материалы и методы.** С целью оценки эффективности предложенного лечебного подхода были проанализированы результаты лечения 77 больных с посттравматическими контрактурами суставов пальцев. Пациенты лечились согласно предложенной клинико-реабилитационной программе, проводился анализ показателей до начала лечения, через 3 месяца и 1 год после лечения с применением балльной системы оценки функционального состояния кисти и шкалы QuickDASH. **Результаты и их обсуждение.** По результатам анализа 77 пациентов с последствиями травм межфаланговых суставов по 2 системам оценки функции межфаланговых суставов обнаружили, что хирургическое лечение тяжелых и средней тяжести артрогенных контрактур с использованием способа distraction arthroplasty и корригирующих остеотомий обеспечивает улучшение функциональных результатов за счет достижения конгруэнтных взаимоотношений в суставах и мобилизации связочного аппарата. **Выводы.** Комплексное ле-

чение по предложенной клинико-реабилитационной программе позволяет увеличить количество ближайших положительных результатов в основных подгруппах обеих групп до 22 (68,8%) против 5 (11,1%) в подгруппах сравнения ($p < 0,001$) по балльной шкале оценки и отличных и хороших результатов по шкале QuickDASH до 20 (62,5%) и 12 (37,5%) против 1 (2,2%) и 41 (91,1%) случаев, соответственно ($p < 0,001$). При изучении отдаленных результатов хирургического лечения артрогенных контрактур межфаланговых суставов получены положительные результаты у 37 (63,8%) пациентов, удовлетворительные – у 20 (34,5%), неудовлетворительные – у 1 (1,7%) больного по балльной шкале оценки и 27 (46,6%) отличных, 30 (51,7%) хороших и 1 (1,7%) удовлетворительный результат по шкале QuickDASH.

Ключевые слова: межфаланговый сустав пальца кисти, контрактура, хирургическое лечение, дистракционная артропластика, корригирующая остеотомия.

Для листування: Науменко Леонід Юрійович, д.м.н., професор кафедри медико-соціальної експертизи і реабілітації ФПО, проректор з науково-педагогічної роботи, ДЗ “Дніпропетровська медична академія МОЗ України”, вул. Володимира Вернадського, 9, Дніпро, 49044, Україна. Тел. (056)7664848. E-mail: dsma@dsma.dp.ua. ORCID: <https://orcid.org/0000-0002-1625-8263>. Google Scholar: https://scholar.google.com.ua/citations?user=1EInN_oAAAAJ&hl=ru.

For correspondence: Naumenko Leonid Yu., D.Med.Sc., professor, the Department of Medical and Social Expertise and Rehabilitation, the Faculty of Postgraduate Education; vice-rector for scientific and pedagogical work, the Department of Health “Dnipropetrovsk Medical Academy of the Ministry of Health of Ukraine”, 9 Volodymyra Vernadskoho St., Dnipro, 49044, Ukraine. Tel. (056)7664848. E-mail: dsma@dsma.dp.ua. ORCID: <https://orcid.org/0000-0002-1625-8263>. Google Scholar: https://scholar.google.com.ua/citations?user=1EInN_oAAAAJ&hl=ru.

УДК: 616-089.844-001-009.11:617.57/.58

DOI: 10.37647/0132-2486-2020-104-1-64-71

Комплексне відновне хірургічне лікування хворих із посттравматичним тетрапарезом

Ямінський Ю.Я.

ДУ “Інститут нейрохірургії ім. акад. А.П. Ромоданова НАМН України”, м. Київ

Резюме. Незважаючи на стрімкий розвиток медичних технологій, проблема відновлення неврологічних функцій у хворих із наслідками травматичного ушкодження шийних сегментів спинного мозку залишається не вирішеною. **Мета дослідження.** Покращення якості життя хворих із наслідками травматичного ушкодження спинного мозку. **Матеріали і методи.** Дослідження ґрунтується на аналізі результатів лікування 95 хворих із наслідками травматичного ушкодження шийних сегментів спинного мозку. Залежно від тяжкості травми хворі були розподілені наступним чином: група ASIA A – 43 особи, група B – 37, група C – 15. Відновні хірургічні втручання проводили хворим у терміни від 6 місяців до 2 років після травми. Серед методів відновного лікування застосовували хронічну епідуральну електростимуляцію спинного мозку всім хворим (як перший етап лікування), невротизацію переднього міжкісткового нерва (anterior interosseous nerve AIN) гілкою м'язовошкірного нерва – 38 хворим, транспозицію сухожилка дельтоподібного м'яза на сухожилок триголового м'яза плеча –