

УДК: [616.7-001-06:616.74-005.4+616.833-001]:616-018.1*712.4*616-073.756.8+616-073.8
 HTTPS://DOI.ORG/10.37647/0132-2486-2021-111-4-28-35

Вивчення впливу аспірату кісткового мозку на денервованій м'яз за даними КТ та МРТ-досліджень

Страфун С.С.¹, Лисак А.С.¹✉, Третьяков Р.А.¹

Резюме. Актуальність. Ушкодження периферійних нервів призводить до вираженого порушення функції кінцівки через процеси денервації, гіпотрофії та дегенерації скелетних м'язів. Неінвазивними методами візуалізації цих змін є УЗД, КТ та МРТ. **Мета.** В експерименті вивчити вплив аспірату кісткового мозку на перебіг денерваційно-реіннерваційних процесів у скелетних м'язах із використанням КТ та МРТ-методів дослідження. **Матеріали і методи.** Експеримент проведено на 36 кролях, поділених на 4 групи: група псевдооперованих тварин, 1-ша група (нейротомія та нейрорафія сідничного нерва), 2-га група (одномоментне введення аспірату кісткового мозку), 3-тя група (відстрочене введення аспірату кісткового мозку). КТ виконували на апараті Philips Brilliance 16, МРТ – на апараті Philips Achieva 1.5 Тесла. **Результати.** Показники псевдооперованих тварин не відрізнялись від норми. Виявлено достовірну ($p < 0,05$) різницю рентгенологічної щільності між цільовими м'язами оперованої та неоперованої кінцівки. Відзначалась загальна більша площа поперечного перерізу цільових м'язів у 2-й групі (медіана – 1,15 см²), дещо менша – у 1-й групі (1,1 см²) та найменша – у 3-й групі (1,0 см²). Також відрізнялась загальна рентгенологічна щільність цільових м'язів, найбільшою вона була в 1-й групі (медіана – 69,21 HU), нижчою – у 2-й групі (67,66 HU), найнижчою – у 3-й групі (66,82 HU). Ми виявили достовірну ($p < 0,05$) різницю між вираженістю МР-сигналу цільових м'язів у режимі T1 між 1-ю і 2-ю групами. **Висновки.** Введення аспірату кісткового мозку у цільові м'язи сприяє зменшенню набряку м'язів. Інтенсивність вираженості МР-сигналу в режимі T1 в групі, де не виконували введення аспірату кісткового мозку, достовірно ($p < 0,05$) більша, ніж у групах із введенням аспірату. Час введення аспірату кісткового мозку в цільові м'язи суттєво не впливав на параметри КТ та МРТ-сигналу.

Ключові слова: денервованій м'яз; аспірат кісткового мозку; КТ; МРТ; реіннервація.

Вступ

Травматичне ураження периферійних нервів кінцівок на сьогодні є одним з основних чинників тимчасового чи постійного порушення працездатності. За даними досліджень, близько 2-3% пацієнтів, що звертаються до травм пунктів, мають ушкодження периферійних нервів. Кількість хворих зростає до 5%, якщо брати до уваги травми плечового сплетення [1]. Крім того, зазвичай це травма відносно молодих людей на піку економічної продуктивності, що призводить до незліченних втрат особистого доходу та перманентного зниження якості життя [2, 3].

Незважаючи на бурхливий розвиток альтернативних методів з'єднань кінців ушкодженого нер-

вового волокна, мікрохірургічний шов та аутонейропластика залишаються “золотим стандартом” [4]. Згідно з сучасною концепцією змін, які відбуваються в системі “периферійний нерв – скелетний м'яз” на етапах денерваційно-реіннерваційного процесу, основними причинами незадовільних результатів відновлення є проблема денерваційних змін шванівських клітин у дистальному відділі ураженого нерва, нейро-м'язових синапсів [5] та вторинні зміни у м'язових волокнах при їх хронічній денервації [6].

Певні сподівання дослідники покладають на використання регенеративних технологій [7]. Так, у 2014 році Hogendoorn та співавтори опублікували результати своїх досліджень із впливу локального введення стовбурових клітин кісткового мозку в денервованій м'яз у пацієнтів з ушкодженнями плечового сплетення. Вони визначили потенційну здатність до диференціації стовбурових клітин

✉ Лисак А.С., dr.andrew.lysak@gmail.com

¹ДУ “Інститут травматології та ортопедії НАМН України”, м. Київ

кісткового мозку у сателітні клітини міоцитів, що в їхньому дослідженні було відзначено зменшенням проявів гіпотрофії та покращенням регенерації скелетних м'язів [8].

Як уже зазначалось, травма рухливих та змішаних периферійних нервів призводить до вираженого порушення функції ураженої кінцівки через процеси денервації, гіпотрофії та дегенерації, що відбуваються у скелетних м'язах. Неінвазивними методами візуалізації цих змін є ультразвукове дослідження [9, 10], комп'ютерна та магнітно-резонансна томографія [11, 12]. Ультразвукове дослідження скелетних м'язів хоча і має ряд переваг (таких як низька вартість та висока доступність), проте визначення денерваційно-реіннерваційних змін у м'язах потребує стандартизації, в той час як КТ та МРТ-дослідження дозволяють отримати об'єктивні характеристики змін у скелетних м'язах. Дослідження змін рентгенологічної щільності та МР-сигналу цільових м'язів при ураженні та після відновлення нервового волокна може опосередковано свідчити про якість як самого відновлення нерва, так і реіннерваційних процесів у м'язі [13].

Комп'ютерна томографія застосовується для оцінки щільності різних тканин на основі залежності між фізичною щільністю та ослабленням рентгенівських променів, виражених в одиницях Хаунсфілда (HU). У 2000 році Goodpaster та співавтори [14] довели відповідність значень середнього числа рентгенологічної щільності за даними КТ із вмістом ліпідів у скелетних м'язах, вимірюваним біохімічним вилученням тригліцеридів із м'язових волокон нижньої кінцівки. Точність цього вимірювання була розрахована в аналітичному дослідженні, яке показало високу кореляцію між КТ-оцінкою співвідношення "жирова / м'язова тканина" і точною вагою м'язової тканини після аутопсії [15].

Магнітно-резонансна томографія не лише дозволяє візуалізувати денерваційні зміни у скелетних м'язах, але також допомагає точно визначити етіологію на анатомічній основі. Крім того, МРТ може надати корисну інформацію щодо прогнозу відновлення, заснованого на візуалізації денервованого м'яза при різній тяжкості пошкодження нерва [16-18].

З метою вивчення змін рентгенологічної щільності та МРТ-сигналу на ранньому та пізньому етапах із та без введення аспірату кісткового мозку в цільові м'язи на різних строках денерваційно-реіннерваційного процесу нами було проведено експериментальне дослідження.

Мета роботи – в експерименті вивчити вплив стромальних стовбурових клітин червоного кісткового мозку на перебіг денерваційно-реіннерваційних процесів у скелетних м'язах із використанням КТ та МРТ-методів дослідження.

Матеріали і методи

Експериментальне дослідження проведено на 36 статевозрілих кролях із середньою масою 3-4 кг. За основу взято експериментальну модель шва периферійного нерва. У ході експерименту тварини були поділені на 4 групи по 9 тварин у групі (по 3 тварини на кожний термін експерименту):

– *група псевдооперованих тварин* – ревізія та мобілізація сідничного нерва на рівні проксимальної третини стегна, без втручання на нерві;

– *1-ша дослідна група* – ревізія, мобілізація, нейротомія та нейрорафія правого сідничного нерва на рівні проксимальної третини стегна;

– *2-га дослідна група* – ревізія, мобілізація, нейротомія та нейрорафія правого сідничного нерва на рівні проксимальної третини стегна та одномоментне введення аспірату червоного кісткового мозку у цільові м'язи (*m. gastrocnemius* та *m. tibialis anterior*) справа;

– *3-я дослідна група* – ревізія, мобілізація, нейротомія та нейрорафія правого сідничного нерва на рівні проксимальної третини стегна і відстрочене (на 7-му тижні експерименту) введення аспірату червоного кісткового мозку у цільові м'язи (*m. gastrocnemius* та *m. tibialis anterior*) справа на початкових етапах реіннервації.

Протокол оперативного втручання. Операційне поле попередньо виголене та тричі (по 1,5 хвилини до повного висихання) оброблене дезінфектантом Стерилліум® класік пур (виробництво BODE Chemie GmbH, Німеччина). Виконано лінійний доступ по тильно-латеральній поверхні правого кульшового суглоба та стегна в проекції сідничного нерва. Здійснено мобілізацію і нейротомію правого сідничного нерва на рівні проксимальної третини стегна. Монофіламентною хірургічною ниткою, що не розсмоктується, ETHICON PROLENE® 7/0 (Johnson'n'Johnson Init) накладено два шви нерва по типу "кінець-в-кінець" із використанням мікрохірургічної техніки. З метою погіршення умов реіннервації шов нерва накладено через всю товщу зі значним натягом та без адаптації кінців. Виконано ушивання шкіри безперервним обвивним швом із використанням монофіламентної хірургічної нитки, що не розсмоктується, COROLENE® 2/0 (Peters SURGICAL). Операційне поле тричі (по 1,5 хвилини до повного висихання) оброблене дезінфектантом Стерилліум® класік пур (виробництво BODE Chemie GmbH, Німеччина).

Протокол отримання аспірату кісткового мозку. У 5 мл шприц набрано 0,2 мл 4% розчину АСД-А. За допомогою голки діаметром 1,2 мм виконано прокол шкіри в проекції великого вертлюга стегнової кістки. Надалі прокручувальними рухами виконано просвердлювання зовнішнього кортикального шару стегнової кістки та занурення голки до внутрішнього кортикального шару. За допомогою провідника тов-

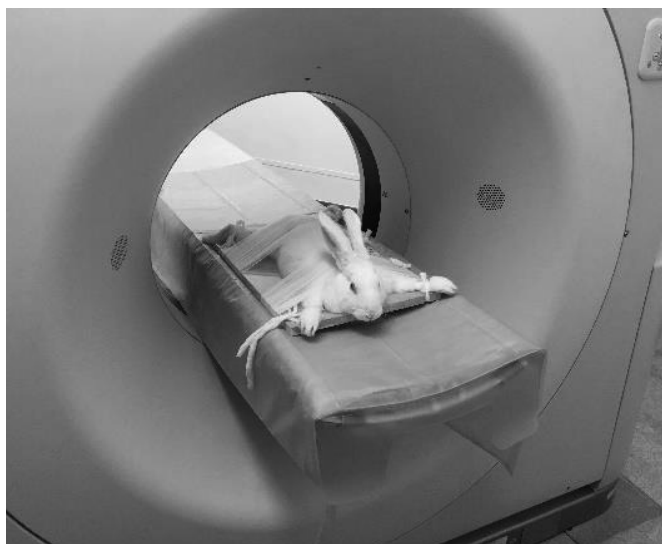


Рис. 1. Виконання комп'ютерної томографії

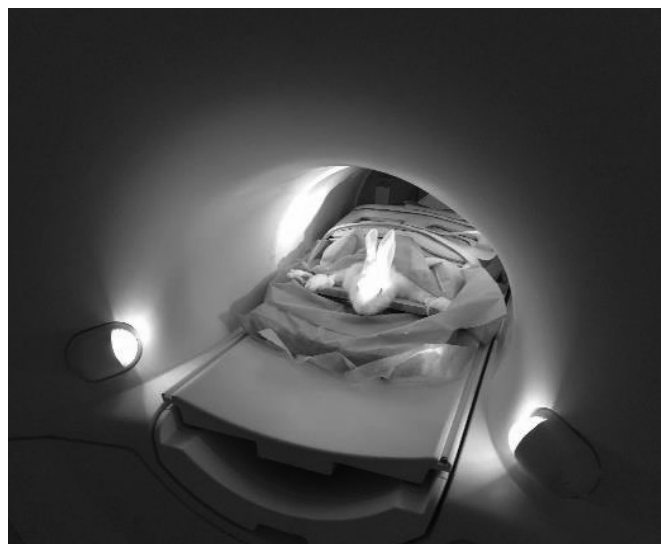


Рис. 2. Виконання магнітно-резонансної томографії

щиною 0,9 мм голку прочищено від залишків кістки, що потрапили всередину. До голки під'єднано шприц та виконано забір 2 мл аспірату кісткового мозку. Голку видалено, місце проколу оброблене дезінфектантом Стериліум® класік пур (виробництво BODE Chemie GmbH, Німеччина). Аспірат кісткового мозку очищено від частинок спонгіозної кісткової тканини завдяки фільтру-подрібнювачу для аспірату підшкірної жирової клітковини Tulip® Emulsifier TM. До шприца з очищеним аспіратом кісткового мозку під'єднано ін'єкційну голку товщиною 0,6 мм. Очищений аспірат кісткового мозку введено в цільові м'язи (*m. gastrocnemius* та *m. tibialis anterior*) справа.

Комп'ютерна томографія (рис. 1) виконувалась на апараті Philips Brilliance 16. Перед проведенням

КТ-дослідження експериментальних тварин фіксували до відповідних дощечок. Седация тварин під час дослідження не використовувалась.

Магнітно-резонансна томографія (рис. 2) виконувалась на апараті Philips Achieva 1.5 Тесла (виробництво Нідерланди). Перед проведенням МРТ-дослідження експериментальних тварин фіксували до відповідних дощечок. Седация тварин під час дослідження не використовувалась.

Робота з DICOM зображеннями та відповідні розрахунки проводились у програмі RadiAnt DICOM Viewer версії 2020.2.3 (64-bit).

При дослідженні КТ-зрізів (рис. 3) розрахунки виконували на аксіальних зрізах на 2 см дистальніше суглобової щілини колінного суглоба. Для роз-

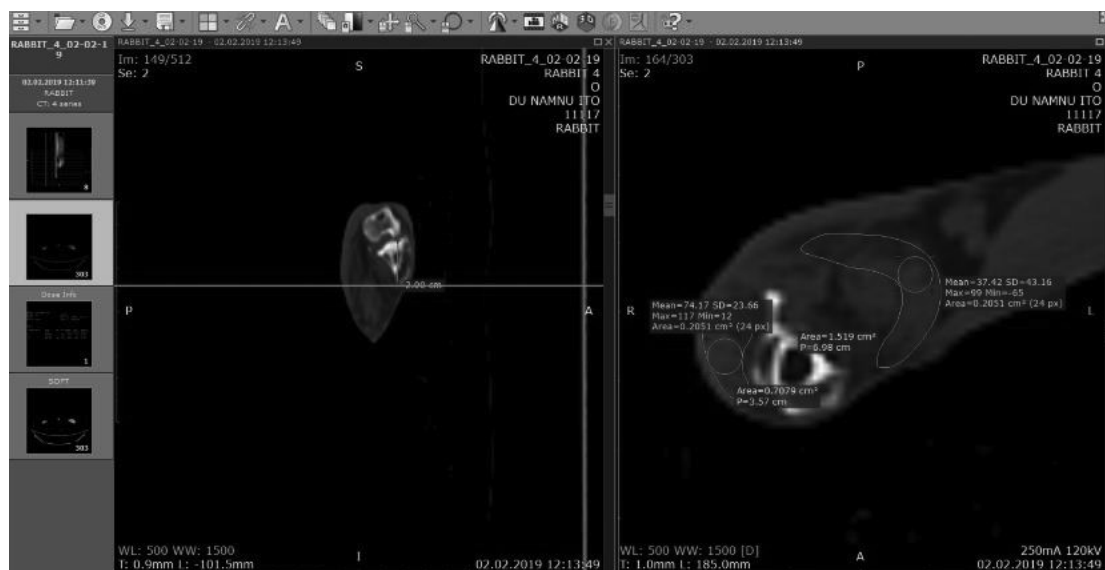


Рис. 3. Проведення розрахунків за КТ-сканами

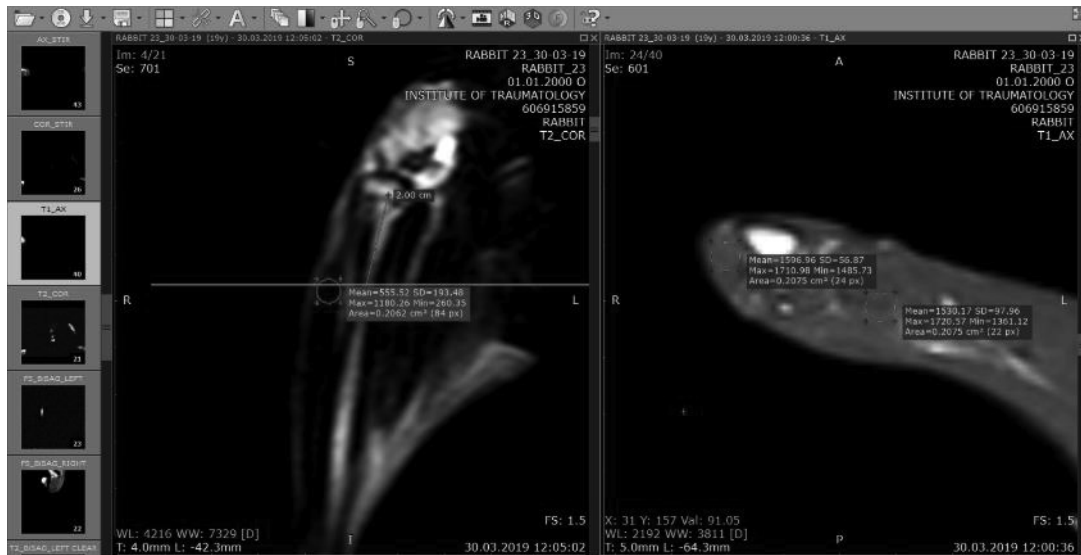

Рис. 4. Проведення розрахунків за МР-сканами

рахунків вираженості гіпотрофії м'язів проводили вимірювання площі перерізу *m. gastrocnemius* та *m. tibialis anterior* справа (оперована кінцівка) і зліва (інтактна кінцівка). Для розрахунків середньої рентгенологічної щільності м'язів проводили вимірювання рентгенологічної щільності в колі площею 0,2 см², розташованого в центрі *m. gastrocnemius* та *m. tibialis anterior* справа (оперована кінцівка) та зліва (інтактна кінцівка).

При дослідженні МРТ-зрізів (рис. 4) розрахунки виконували на аксіальних зрізах на 2 см дистальніше суглобової щілини колінного суглоба. Для розрахунків середньої вираженості МР-сигналу в режимах T1 і T2 цільових м'язів проводили вимірювання в колі площею 0,2 см², розташованого в центрі *m. gastrocnemius* та *m. tibialis anterior* справа (оперована кінцівка) та зліва (інтактна кінцівка).

Статистичний аналіз був проведений у програмі Microsoft Excel програмного пакета Microsoft Office 365. Для опису параметрів, що цікавлять, були використані такі методи описової статистики: заходи центральної тенденції (середнє значення), діапазону, позитивної та негативної похибки. Визначення достовірності різниці між групами проводили за допомогою U-критерію Манна – Уїтні. Результати наведені у вигляді таблиць.

Дослідження було схвалено комісією з біоетики ДУ “Інститут травматології та ортопедії”, протокол № 1 від 19.06.2020 року. Члени комісії дійшли погоженої думки, що матеріали, які висвітлені в статті, отримані в процесі виконання дослідження з дотриманням біоетичних вимог згідно з Гельсінською конвенцією Ради Європи про права людини і біомедицини та відповідних Законів України. У листі інформування для пацієнтів були чітко викладені усі положення, з якими хворі ознайомлені, та передба-

чені заходи із забезпечення здоров'я пацієнта, дотримання його прав, людської гідності та морально-етичних норм. Від усіх пацієнтів, які стали об'єктом досліджень, отримано їх інформовану згоду на участь у дослідженні.

Експериментальні маніпуляції проводили відповідно до правил “Regulations on the animal use of in research biomedical research”, “European Convention for the protection of vertebrate animals used for experimental and other scientific purposes”, та “Guide for the Care and Use of Laboratory Animals”.

Результати

Результати вимірювань за даними комп'ютерної томографії цільових м'язів експериментальних тварин наведені в табл. 1. За норму ми приймали показники площі поперечного перерізу та рентгенологічну щільність цільових м'язів, що були визначені під час дослідження контрлатеральних (неоперованих) тазових кінцівок тварин.

Результати вимірювань за даними магнітно-резонансної томографії цільових м'язів експериментальних тварин наведені в табл. 2. За норму ми приймали показники вираженості МР-сигналу цільових м'язів у режимах T1 та T2, що були визначені під час дослідження контрлатеральних (неоперованих) тазових кінцівок тварин. Задля об'єктивізації даних та спрощення розрахунків вираженість МР-сигналу ми визначали в умовних одиницях сірого (УОС) та проводили порівняння з показниками контрлатеральної кінцівки (визначали відсоток від норми – % N).

Показники групи псевдооперованих тварин загалом не відрізнялись від показників норми.

Таблиця 1

Результати вимірювань за даними комп'ютерної томографії цільових м'язів

Термін	Група	Середня площа поперечного перерізу <i>m. tibialis anterior</i> (см ²)	Середня рентгенологічна щільність <i>m. tibialis anterior</i> (HU)	Середня площа поперечного перерізу <i>m. gastrocnemius</i> (см ²)	Середня рентгенологічна щільність <i>m. gastrocnemius</i> (HU)
	Норма	1,2±0,12	85,84±6,91	4,1±0,27	73,84±5,48
8 тижнів	1-ша група	0,5±0,11	71,98±4,10	1,4±0,15	53,25±14,60
	2-га група	0,5±0,09	70,93±2,84	1,5±0,16	59,44±8,58
	3-я група	0,4±0,06	77,26±5,05	1,2±0,28	61,88±3,05
12 тижнів	1-ша група	0,6±0,18	75,89±16,55	2,5±0,89	64,12±9,56
	2-га група	0,5±0,20	84,62±0,39	1,8±0,44	74,11±3,52
	3-я група	0,5±0,05	49,23±10,23	1,7±0,29	39,00±15,70
16 тижнів	1-ша група	0,8±0,03	74,78±10,40	2,2±0,29	66,44±3,33
	2-га група	0,8±0,02	64,38±13,39	2,4±0,07	51,97±5,99
	3-я група	0,8±0,20	71,75±10,27	2,4±0,29	71,99±1,03

Таблиця 2

Результати вимірювань за даними магнітно-резонансної томографії цільових м'язів

Термін	Група	Середня вираженість T1 МР-сигналу <i>m. tibialis anterior</i>		Середня вираженість T2 МР-сигналу <i>m. tibialis anterior</i>		Середня вираженість T1 МР-сигналу <i>m. gastrocnemius</i>		Середня вираженість T2 МР-сигналу <i>m. gastrocnemius</i>	
		(УОС)	% N	(УОС)	% N	(УОС)	% N	(УОС)	% N
8 тижнів	1-ша група	11223,39±1110,10	117,72	2833,06±788,91	372,45	11724,87±1033,29	120,21	2460,45±217,27	394,17
	2-га група	1304,48±203,99	110,57	6587,76±1836,29	258,05	1203,62±60,73	105,33	4092,75±472,20	229,47
	3-я група	3790,58±132,50	103,86	871,98±146,90	171,07	3766,30±348,06	105,05	898,11±104,15	237,84
12 тижнів	1-ша група	3934,92±422,52	114,54	548,03±200,62	145,69	3843,41±363,69	112,93	316,52±79,14	142,04
	2-га група	1137,85±89,95	94,89	4027,48±1614,42	86,22	1043,51±51,82	103,25	1911,60±386,65	52,42
	3-я група	7146,30±578,60	111,96	2773,84±598,99	158,65	6120,60±626,99	106,35	3798,51±564,85	395,06
16 тижнів	1-ша група	1483,52±93,52	103,55	381,87±110,26	112,75	1424,82±117,65	107,26	553,20±53,05	248,83
	2-га група	4168,33±488,75	106,93	4360,64±999,77	228,94	4097,05±329,89	110,57	2192,27±614,44	151,10
	3-я група	6905,46±528,54	106,48	1664,38±706,67	169,39	6929,71±402,46	109,22	1086,09±197,40	142,11

Обговорення

Аналізуючи дані, отримані під час КТ-дослідження, ми виявили достовірну ($p < 0,05$) різницю рентгенологічної щільності між цільовими м'язами оперованої та неоперованої кінцівки зі зменшенням рентгенологічної щільності цільових м'язів оперованої кінцівки. А також різницю з тенденцією до достовірності ($p = 0,08$) між площами поперечного перерізу цільових м'язів оперованої

та неоперованої кінцівки зі зменшенням площі перерізу цільових м'язів прооперованої кінцівки. Зниження показників рентгенологічної щільності *m. tibialis anterior* та *m. gastrocnemius* у порівнянні з контрлатеральною кінцівкою, а також відносно незначна гіпотрофія вказаних м'язів можуть бути пояснені набряком м'яза на етапах денерваційно-реіннерваційного процесу.

Під час порівняння показників рентгенологічної щільності та площі поперечного перерізу цільових

Таблиця 3

Зміни МР-сигналу залежно від стадії денерваційно-реіннерваційного процесу

Стадія денерваційно-реіннерваційного процесу	Вираженість МР-сигналу	
	Режим T1	Режим T2
Гостра стадія денервації (до 1 місяця)	Норма	Підвищений
Підгостра стадія денервації (1-6 місяців)	Знижений, норма або підвищений	Підвищений
Хронічна денервація (понад 6 місяців)	Підвищений з ділянками жирової інфільтрації	Підвищений
Реіннервація	Норма	Прогресивно знижується до норми

м'язів між групами достовірної різниці не виявлено. Проте відзначалась загальна більша площа поперечного перерізу цільових м'язів в 2-й групі (медіана – 1,15 см²), дещо нижчий показник був у 1-й групі (медіана – 1,1 см²), а в 3-й дослідній групі (медіана – 1,0 см²) площа поперечного перерізу цільових м'язів була найнижчою. Також відрізнялась загальна рентгенологічна щільність цільових м'язів, найбільшою вона була в 1-й групі (медіана – 69,21 HU), дещо нижчою була у 2-й групі (медіана – 67,66 HU), а найнижчий показник відмічали в 3-й дослідній групі (медіана – 66,82 HU).

Зважаючи на особливості дизайну дослідження та відсутність загальноприйнятої шкали вираженості МР-сигналу, аналіз даних, отриманих при магнітно-резонансній томографії, проводили, використовуючи відносні величини, а саме відсотки від нормальних значень.

Проводячи аналіз даних, отриманих під час магнітно-резонансної томографії *m. tibialis anterior* та *m. gastrocnemius* оперованої та неоперованої кінцівки, ми виявили достовірну ($p < 0,01$) різницю між вираженістю МР-сигналу в режимах T1 та T2 цільових м'язів оперованої та неоперованої кінцівки із підвищенням вираженості МР-сигналу цільових м'язів оперованої кінцівки в обох режимах.

Ми виявили достовірну ($p < 0,05$) різницю між вираженістю МР-сигналу *m. tibialis anterior* та *m. gastrocnemius* в режимі T1 між 1-ю і 2-ю групами, з більш вираженим МР-сигналом у 1-й групі. Також нами було виявлено тенденцію до достовірності ($p = 0,06$) різниці вираженості МР-сигналу цільових м'язів у режимі T1 між 1-ю і 3-ю групами з більшою вираженістю МР-сигналу в 1-й групі. Достовірної різниці між вираженістю МР-сигналу цільових м'язів у режимі T1 між 2-ю і 3-ю групами не виявлено.

Аналізуючи дані вираженості МР-сигналу *m. tibialis anterior* та *m. gastrocnemius* у режимі T2, достовірної різниці між дослідними групами виявлено не було. Проте відзначався загальний більший рівень вираженості МР-сигналу цільових м'язів у режимі T2 в 1-й групі (медіана – 197,26%), дещо нижчий був у 2-й групі (медіана – 190,02%), а найнижчий – у 3-й дослідній групі (медіана – 170,23%).

Згідно з дослідженнями S. Kamath та співавторів [16], характерні зміни патерну МР-сигналу в гостру та підгостру стадії денерваційного процесу полягають у збільшенні інтенсивності сигналу в режимі T2 та збереженні сигналу нормальної інтенсивності в режимі T1. Хронічна денервація краще візуалізується в режимі T1 та проявляється у вигляді втрати м'язової тканини та появи ділянок підвищеної інтенсивності сигналу, що свідчить про жирову інфільтрацію. Численні експериментальні дослідження [19] показали, що у разі реіннервації відзначаються зворотні зміни. У деяких дослідженнях зміна інтенсивності МР-сигналу у чутливих до вмісту рідини режимах нормалізується через 4-6 тижнів від початку реіннервації, в інших цей процес становить близько 10 тижнів [20]. Характерні зміни вираженості МР-сигналу в режимі T1 та T2 залежно від стадії денерваційно-реіннерваційного процесу наведені в табл. 3.

Зважаючи на характер МРТ-патернів, отриманих у ході експерименту, всі тварини дослідних груп на період дослідження перебували на етапі реіннервації в підгостру стадію денерваційного процесу.

Оскільки дизайн нашого дослідження передбачав виведення з експерименту дослідних тварин через 8, 12 та 16 тижнів після оперативного втручання, ми не відстежували динаміку МРТ та КТ-змін у м'язах окремих тварин на різних етапах денерваційно-реіннерваційного процесу, а лише реєстрували зміни патернів МРТ та КТ-сигналів в окремих групах. Зважаючи на це, ми не могли відстежити істинну динаміку змін параметрів МРТ та КТ-сигналу, а отже, і зробити висновки щодо тенденцій їх зміни у різних групах.

Обмеження дослідження: основним обмеженням нашого дослідження було те, що дизайн дослідження передбачав виведення тварин з експерименту через 8, 12 та 16 тижнів після оперативного втручання. Через це ми не могли відстежити "натуральну історію" денерваційно-реіннерваційних змін, що відбувались у цільових м'язах.

Перспективи дослідження: проведення експериментальної роботи, що не передбачає виведення тварин з експерименту, це дозволить краще прослідкувати характер денерваційно-реіннерваційних

змін у скелетних м'язах з та без введення аспірату кісткового мозку, а також проведення дослідження на більшій кількості експериментальних тварин.

Висновки

Введення аспірату кісткового мозку у цільові м'язи під час оперативного втручання та на ранніх етапах реіннервації (в умовах експерименту це через 7 тижнів після оперативного втручання) сприяє зменшенню набряку м'язів, що проявляється зменшенням площі поперечного перерізу м'язів та вираженості МР-сигналу в режимі T2.

Під час нашого дослідження було встановлено, що інтенсивність вираженості МР-сигналу в режимі T1 в групі, де не виконували введення аспірату кісткового мозку, достовірно ($p < 0,05$) більша, ніж у дослідних групах із введенням аспірату кісткового мозку. Підвищення рентгенологічної щільності цільових м'язів та вираженості МР-сигналу в режимі T1 у 1-й дослідній групі (де не виконували введення аспірату кісткового мозку) може свідчити про процеси ущільнення м'язової тканини.

Час введення аспірату кісткового мозку в цільові м'язи суттєво не впливав на параметри КТ та МРТ-сигналу, хоча введення на ранніх етапах реіннервації характеризувалось меншим набряком цільових м'язів.

Питання впливу аспірату кісткового мозку на денерваційно-реіннерваційні процеси, що відбуваються у скелетних м'язах, потребує подальшого більш поглибленого вивчення.

Конфлікт інтересів. Ця публікація не викликає будь-якого конфлікту між авторами, не була і не буде предметом комерційної зацікавленості чи винагороди в жодній формі.

References

1. Taylor CA, Braza D, Rice BJ, Dillingham T. The Incidence of Peripheral Nerve Injury in Extremity Trauma. *American Journal of Physical Medicine & Rehabilitation*. 2008; 87(5): 381-385. DOI: 10.1097/PHM.0b013e31815e6370.
2. Padovano WM, Dengler J, Patterson MM, Yee A, Snyder-Warwick AK, Wood MD, et al. Incidence of Nerve Injury After Extremity Trauma in the United States. *HAND*. 2020; 1-9. DOI: 10.1177/1558944720963895.
3. Noland SS, Bishop AT, Spinner RJ, Shin AY. Adult Traumatic Brachial Plexus Injuries. *J Am Acad Orthop Surg*. 2019; 27(19): 705-716. DOI: 10.5435/JAAOS-D-18-00433.
4. Birch R. *Surgical disorders of the peripheral nerves* London: Springer; 2011.
5. Sugiura Y, Lin W. Neuron-glia interactions: the roles of Schwann cells in neuromuscular synapse formation and function. *Biosci Rep*. 2011 October; 31(5): 295-302. DOI: 10.1042/BSR20100107.
6. Jonsson S, Wiberg R, McGrath AM, Novikov LN, Wiberg M, Novikova LN, et al. Effect of Delayed Peripheral Nerve Repair on Nerve Regeneration, Schwann Cell Function and Target Muscle Recovery. *PLOS ONE*. 2013 February; 8(2): 1-13. DOI: 10.1371/journal.pone.0056484.
7. Sharma A, Sane H, Gokulchandran N, Badhe P, Pai S, Kulkarni P, et al. Cellular Therapy for Chronic Traumatic Brachial Plexus Injury. *Adv Biomed Res*. 2018; 27(7): 51. DOI: 10.4103/2277-9175.228631.
8. Hogendoorn S, Duijnisveld BJ, van Duinen SG, Stoel BC, van Dijk JG, Fibbe WE, et al. Local injection of autologous bone marrow cells to regenerate muscle in patients with traumatic brachial plexus injury. *Bone Joint Res*. 2014; 3(2): 38-47. DOI: 10.1302/2046-3758.32.2000229.
9. Zhu Y, Jin Z, Luo Y, Wang Y, Peng N, Peng J, et al. Evaluation of the Crushed Sciatic Nerve and Denervated Muscle with Multimodality Ultrasound Techniques: An Animal Study. *Ultrasound Med Biol*. 2020; 46(2): 377-392. DOI: 10.1016/j.ultrasmedbio.2019.10.004.
10. Volk GF, Pohlmann M, Sauer M, Finkensieper M, Guntinas-Lichius O. Quantitative ultrasonography of facial muscles in patients with chronic facial palsy. *Muscle Nerve*. 2014; 50(3): 358-365. DOI: 10.1002/mus.24154.
11. Stoll G, Wilder-Smith E, Bendszus M. Imaging of the peripheral nervous system. *Handb Clin Neurol*. 2013; 115: 137-153. DOI: 10.1016/B978-0-444-52902-2.00008-4.
12. Connor SEJ, Chaudhary N, Fareedi S, Woo EK. Imaging of muscular denervation secondary to motor cranial nerve dysfunction. *Clin Radiol*. 2006; 61(8): 659-669. DOI: 10.1016/j.crad.2006.04.003.
13. Holl N, Echaniz-Laguna A, Bierry G, Mohr M, Loeffler JP, Moser T, et al. Diffusion-weighted MRI of denervated muscle: a clinical and experimental study. *Skeletal Radiol*. 2008; 37(12): 1111-1117. DOI: 10.1007/s00256-008-0552-2.
14. Goodpaster BH, Kelley DE, Thaete FL, He J, Ross R. Skeletal muscle attenuation determined by computed tomography is associated with skeletal muscle lipid content. *Journal of Applied Physiology*. 2000; 89(1): 104-110. DOI: 10.1152/jap.2000.89.1.104.
15. van de Sande MAJ, Stoel BC, Obermann WR, Tjong a Lieng JGS, Rozing PM. Quantitative Assessment of Fatty Degeneration in Rotator Cuff Muscles Determined with Computed Tomography. *Investigative Radiology*. 2005; 40(5): 313-319. DOI: 10.1097/01.rli.0000160014.16577.86.
16. Kamath S, Venkatanarasimha N, Walsh MA, Hughes PM. MRI appearance of muscle denervation. *Skeletal Radiology*. 2008; 37(5): 397-404. DOI: 10.1007/s00256-007-0409-0.
17. Bendszus M, Koltzenburg M, Wessig C, Solymosi L. Sequential MR imaging of denervated muscle: experimental study. *AJNR Am J Neuroradiol*. 2002; 23(8): 1427-1431. PMID: PMC7976256.
18. Tepeli B, Karataş M, Coşkun M, Yemişçi OÜ. A Comparison of Magnetic Resonance Imaging and Electroneuromyography for Denervated Muscle Diagnosis. *J Clin Neurophysiol*. 2017; 34(3): 248-253. DOI: 10.1097/WNP.0000000000000364.
19. Kikuchi Y, Nakamura T, Takayama S, Horiuchi Y, Toyama Y. MR imaging in the diagnosis of denervated and reinnervated skeletal muscles: experimental study in rats. *Radiology*. 2003; 229(3): 861-867. DOI: 10.1148/radiol.2293020904.
20. West GA, Haynor DR, Goodkin R, Tsuruda JS, Bronstein AD, Kraft G, et al. Magnetic resonance imaging signal changes in denervated muscles after peripheral nerve injury. *Neurosurgery*. 1994; 35(6): 1077-1085. DOI: 10.1227/00006123-199412000-00010.

Study of the Effect of Bone Marrow Aspirate on Denervated Muscle According to CT and MRI Studies

Strafun S.S.¹, Lysak A.S.¹, Tretiakov R.A.¹

¹SI "Institute of Traumatology and Orthopedics of NAMS of Ukraine", Kyiv

Summary. Relevance. Peripheral nerve injury leads to severe limb dysfunction due to denervation, hypotrophy, and skeletal muscle degeneration. Non-invasive visualization methods of these changes are sonography, CT, and MRI. **Objective:** to study in the experiment the effect of bone marrow aspirate on the course of denervation and reinnervation processes in skeletal muscles using CT and MRI. **Materials and Methods.** The experiment was performed on 36 rabbits, which are divided into four groups: a group of pseudooperated animals, group 1 (neurotomy and sciatic nerve suture), group 2 (on-time injection of bone marrow aspirate), and group 3 (delayed injection of bone marrow aspirate). CT was performed on a Philips Brilliance 16; MRI was performed on a Philips Achieva 1.5 Tesla. **Results.** The study results of pseudooperated animals did not differ from the norm. There was a significant ($p < 0.05$) difference in X-ray density between the target muscles of the operated and non-operated limb. The overall larger cross-sectional area of the target muscles was noted in group 2 (median 1.15 cm²), slightly smaller in group 1 (1.1 cm²), and the smallest in group 3 (1.0 cm²). The total X-ray density of the target muscles also differed, with the highest in group 1 (median 69.21 HU), less in group 2 (67.66 HU), and the lowest in group 3 (66.82 HU). We found a significant ($p < 0.05$) difference between the MR signal strength of the target muscles in the T1 mode between groups 1 and 2. **Conclusions.** Bone marrow aspirate injection into the target muscles helps reducing muscle swelling. The intensity of the MR signal expression in the T1 mode in the group where the bone marrow aspirate injection was not performed was significantly ($p < 0.05$) greater than in the groups with aspirate injection. The time of bone marrow aspirate injection to the target muscles did not significantly affect the parameters of CT and MRI signal.

Key words: denervated muscle; bone marrow aspirate; CT; MRI; reinnervation.

Изучение влияния аспирата костного мозга на денервированную мышцу по данным КТ и МРТ-исследований

Страфун С.С.¹, Лысак А.С.¹, Третьяков Р.А.¹

¹ГУ "Институт травматологии и ортопедии НАМН Украины", г. Киев

Резюме. Актуальность. Повреждение периферических нервов приводит к выраженной нарушению функции конечности из-за процессов денервации, гипотрофии и дегенерации скелетных мышц. Неинвазивными методами визуализации этих изменений являются УЗИ, КТ и МРТ. **Цель.** В эксперименте изучить влияние аспирата костного мозга на течение денервационно-реиннервационных процессов в скелетных мышцах с использованием КТ и МРТ-методов исследования. **Материалы и методы.** Эксперимент проведен на 36 кролях, разделенных на 4 группы: группа псевдооперированных животных, 1-я группа (нейротомия и нейрография седалищного нерва), 2-я группа (одномоментное введение аспирата костного мозга), 3-я группа (отсроченное введение аспирата костного мозга). КТ выполняли на аппарате Philips Brilliance 16, МРТ – на аппарате Philips Achieva 1.5 Тесла. **Результаты.** Показатели псевдооперированных животных не отличались от нормы. Выявлена достоверная ($p < 0,05$) разница рентгенологической плотности между целевыми мышцами оперированной и неоперированной конечности. Отмечалась общая большая площадь поперечного сечения целевых мышц во 2-й группе (медиана – 1,15 см²), несколько меньше – в 1-й группе (1,1 см²) и наименьшая – в 3-й группе (1,0 см²). Также отличалась общая рентгенологическая плотность целевых мышц, наибольшей она была в 1-й группе (медиана – 69,21 HU), ниже – во 2-й группе (67,66 HU), самой низкой – в 3-й группе (66,82 HU). Мы обнаружили достоверную ($p < 0,05$) разницу между выраженностью МР-сигнала целевых мышц в режиме T1 между 1-й и 2-й группами. **Выводы.** Введение аспирата костного мозга в целевые мышцы способствует уменьшению отека мышц. Интенсивность выраженности МР-сигнала в режиме T1 в группе, где не выполнялось введение аспирата костного мозга, достоверно ($p < 0,05$) больше, чем в группах с введением аспирата. Время введения аспирата костного мозга в целевые мышцы не влияло на параметры КТ и МРТ-сигнала.

Ключевые слова: денервированная мышца; аспират костного мозга; КТ; МРТ; реиннервация.